Aus der Medizinischen Poliklinik der Universität Bonn.
Direktor: Prof. Dr. Fr. Tiemann.

„Commotio cordis."

Inaugural-Dissertation

zur Erlangung
des Doktorgrades der Hohen Medizinischen Fakultät
der Rheinischen Friedrich-Wilhelms-Universität
zu Bonn.

Vorgelegt am 22. September 1939
von
Wolfgang Lübbers
Arzt
aus Gladbeck i. W.

Referent: Prof. Dr. Tiemann.
Korreferent: Prof. Dr. Pietrusky.

R. UNIV.
BIBLIOTHEEK
LEIDEN

Gedruckt mit Genehmigung der mediz. Fakultät
der Universität Bonn.

Disposition

I. Teil: Übersicht über die Literatur.

A. Einleitung

B. Das Krankheitsbild der Commotio cordis.

1. Die Ätiologie der Erkrankung
2. Das klinische Bild der Commotio cordis
   a) Das Verhalten des Pulses
   b) Die „akute traumatische Herzdilatation"
   c) Die Mitbeteiligung des Cerebrums
   d) Die „angina pectoris traumatica"
   e) Das Röntgenbild
   f) Das Elektrocardiogramm
   g) Die Spätfolgen der Erkrankung
3. Die pathologisch-anatomischen Veränderungen
4. Die Pathophysiologie der Commotio cordis
5. Mitteilungen über die Therapie

II. Teil: Mitteilung über einige Fälle der Commotio cordis.


Digitized by the Internet Archive
in 2026

https://archive.org/details/IA41546404_0028

Das Krankheitsbild der Commotio cordis war den älteren Aerzten nur wenig bekannt. Wohl wußte man, daß nach erheblichen Verletzungen des Brustkorbes auch die im Thorax vorhandenen Organe geschädigt werden können, man kannte Fälle von großen Zerreißungen des Herzens, von Quetschungen seiner Muskulatur, die aber in der großen Mehrzahl so erheblich waren, daß der Tod des Patienten unabwendbar war.

Es ist nicht verwunderlich, daß die ersten Veröffentlichungen zum Thema der Commotio cordis aus dem Fachgebiet der Chirurgie kamen, auch dürfte die Bezeichnung solcher Krankheiten als „Commotio cordis" wohl von den den Chirurgen bekannten Erscheinungen der „Commotio Thoracis" abgeleitet sein.

Verfolgt man die ältere Literatur, so wird in fast allen Veröffentlichungen auch der namhaftesten Autoren das Erscheinungsbild der Commotio cordis entweder garnicht erwähnt, oder nur mit einigen kurzen Notizen abgetan. Immer aber findet man es genannt in Verbindung mit dem Hinweis auf erhebliche Verletzungen des Thorax, und so weißt ein so bekanntes und umfassendes, älteres Werk wie das Nothnagelsche Handbuch in der Bearbeitung von Krehl diese Erscheinungen kurzerhand als in das Gebiet der Chirurgie gehörig ab. Ganz allgemein ist in früheren Jahren aber die Ansicht vertreten, daß das Krankheitsbild äußerst selten sei und klinisches Interesse nicht sonderlich beanspruche. Daß auch geringfügige Traumen zu Erscheinungen am Herzen führen können wird entweder völlig abgelehnt, oder aber vorzugsweise für die Fälle angenommen, die schon vor dem Eintritt des Traumas durch andere Krankheiten eine Schädigung der Herzmuskulatur erlitten hatten.

Als erster hat Riedinger — bezeichnenderweise ein Chirurg — neben Meola versucht, im Jahre 1888 diesen Fragen auf experimentellem Wege näher zu kommen. Die Ergebnisse seiner Versuche werden im weiteren Ueberblick ausführlich zu erörtern sein.

Eine Veröffentlichung von Perthes aus dem Jahre 1908 tut die Erscheinungen der Commotio cordis unter dem Kapitel der „Commotio thoracis" mit wenigen Worten ab, er erinnert kurz an die Experimente Riedingers und macht sich seine Ansichten zu eigen.

Sucht man aber in den größeren Werken der Inneren Medizin aus diesen Jahren einen Beitrag zu unserer Frage, so wird man weder im Lehrbuch Strümpels, noch in dem Merings die geringste Andeutung finden. Selbst das große Handbuch von Mohr-Staehelin mit dem Fachbearbeiter Külbs weist nur kurz auf die bestehenden experimentellen Versuche des Autors hin, die im übrigen im weiteren ausführlichere Erwähnung finden werden. Auch findet man in den Werken über die Differentialdiagnose innerer Krankheiten von Leube, Matthes und Naegeli zu dem in Frage stehenden Thema keine Mitteilungen.

Vergebens wird man auch die Werke der Unfallbegutachtung heranziehen, so das von Kaufmann von Reichardt und von Finkelnburg. Zwar wird in ihnen der altbekannten Tatsache Erwähnung getan, daß schwerste Verletzungen des Thorax — auch die durch stumpfe Gewalt entstandenen zu entsprechenden Verletzungen des Herzens führen können, doch wird eine Schädigung des Herzens durch kleinere, den Thorax nicht erheblich verändernde Traumen abgelehnt.

So schreibt Finkelnburg, der die Gesamtheit der möglichen Herzverletzungen mit außerordentlicher Sorgfalt registriert, wörtlich:

„Ein einfacher Stoß, Schlag gegen die Herzgegend oder gar an entfernt vom Herzen liegenden Brustkorbteilen, oder gar ein Fall auf die Brust, Rücken oder Gesäß auf ebener Erde wird niemals vom Begutachter als ausreichend angesehen werden dürfen, um Verletzungen des gesunden Herzmuskels, des Endo — oder Pericards auszulösen." Diese Tatsache ist an sich erstaunlich, da schon aus dem Jahre 1909 und 1910 Arbeiten vorliegen, die an die Möglichkeit einer Mitbeteiligung des Herzens auch nach geringeren Traumen denken lassen müssen.

1909 macht Külbs seine schon kurz erwähnten Experimente an Tieren und sieht Verletzungen des Herzmuskels nach experimentell hervorgerufenen Erschütterungen der Herzgegend, und 1910 kommt die Dissertationsarbeit von Schulze heraus, der an einem Material von 31 Fällen deutlich nachweist, daß auch Erschütterungen des Thorax ohne wesentliche äußere Verletzungen klinisch gut wahrnehmbare Erscheinungen am Herzen machen.

Völlig neue Erkenntnisse aber tauchen auf, als man sich daran gibt, mit Hilfe der neueren und objektiveren Methoden des Röntgenbildes und des Elektrocardiogramms solche Fälle zu untersuchen. Es zeigt sich, daß der Begriff der Commotio cordis durchaus nicht mehr nur jene Erkrankungsbilder umfassen darf, die mit schon nach außen sichtbaren Erscheinungen der Herzverletzung einhergehen, sondern daß es eine Anzahl unfallrechtlich äußerst bedeutsamer Erkrankungsbilder gibt, bei denen ein an sich völlig geringfügiges Trauma doch eine, vorwiegend in ihren Spätfolgen bedeutsame Herzschädigung setzte.

Gerade diese letzten Fälle aber sind es, die früher stets, und heute noch außerordentlich häufig falsch diagnostiziert und völlig verkannt worden sind.

Wertvolle Erkenntnisse verdankt die Medizin in der Erforschung dieser Krankheitsbilder den Experimenten Schlomkas, die aus den Jahren 1933—1936 stammen.

Es ergibt sich aus dem oben gesagten, daß wir den Rahmen der Fälle, die unter den alten Krankheitsbegriff der Commotio cordis fallen, ganz wesentlich erweitern müssen, ja, daß sogar diese neuen Fälle es sind, die in Zukunft ein wesentlich größeres Interesse von uns erfordern werden als jene, bei denen infolge des großen Herztraumas der Tod des Patienten doch unabwendbar ist.

Sicherlich ist infolge der Unkenntnis dieser Tatsache mancher Patient mit traumatischer Herzschädigung früher zu unrecht als Neurotiker angesehen worden. Ich denke dabei besonders an die zahlreichen Fälle, die nach dem Weltkrieg zur Beobachtung kamen, und werde in dieser Annahme dadurch bestärkt, daß selbst ein so umfassendes Werk wie das „Handbuch der ärztlichen Erfahrungen aus dem Weltkriege" mit dem Sachbearbeiter Krehl nichts über das in Frage stehende Problem zu berichten weiß.

Es sei nun meine Aufgabe, zunächst einen Ueberblick über die Literatur zu geben, die sich über das Krankheitsbild, seine Aetiologie, seine Pathologie und seine pathologische Physiologie angesammelt hat und dann über mehrere Fälle, die ich aus dem Krankengut der Medizinischen Klinik Bonn vom Jahre 1932 — heute, sowie aus dem Material des Barbarakrankenhauses in Gladbeck zusammentrug, zu berichten.

Die Aetiologie der Erkrankung.

Schwerste Verletzungen des Thorax, Quetschungen durch größere Gewalt, alle einhergehend mit groben Verletzungen des äußeren Brustkorbes sind die Fälle gewesen, die zu groben anatomischen Läsionen am Herzen Veranlassung gaben. Ihre Krankengeschichte und ihr Ausgang, der in allen Fällen ein tödlicher war, interessieren uns in dieser Arbeit nicht. Sie seien darum nicht ausführlicher erwähnt. Nicht selten sind aber auch die rein klinischen und experimentellen Beobachtungen, bei denen ein geringfügiges Trauma zu früher unerklärlichen Erscheinungen am Herzen führte.

Die älteste Erwähnung dürfte die von Senac sein, der in einer im Jahre 1778 erschienen Veröffentlichung: „Traité clinique des maladies du coeur" drei kasuistische Beiträge zu dieser Frage bekanntgibt.

Ein Mann, der einen Schlag gegen die linke Brustseite erhalten hat, ein anderer, der vom Pferde stürzte und eine Frau, die die Treppe hinunterfiel, wurden von ihm untersucht, und er fand als Ausdruck einer stattgefundenen Schädigung des

Herzmuskels eine deutliche Dilatation. Corvisart, der Leibarzt Napoleons, berichtet über einige weitere Fälle, bei denen Herzaffektionen geringerer Art sich im Anschluß an ein Trauma ausgebildet hatten. (Essais sur les maladies et les lésions du coeur et des gros vaisseaux.)

Die Experimente Meolas und Riedingers aus dem Jahre 1888 wurden schon kurz erwähnt. Beide führten kurze Schläge mit einem Hämmerchen auf den Bauch und die Brust ihrer Versuchstiere aus und registrierten die am Herzens gefundenen Veränderungen. Sie fanden dabei, daß Schläge von nicht zu großer Gewalt genügten, um Herzerscheinungen hervorzurufen und sahen, daß die Schläge gegen den Bauch bedeutend geringer in ihrer Wirkung waren, als die gegen die Brust der Tiere ausgeführten.

In unserer Zeit sind dann nach längerer Stille über diese Fragen die ersten klinischen Beobachtungen von Brusttraumen von Schulze im Jahre 1910 veröffentlicht worden. In allen Fällen traten die Verletzungen am Brustkorb hinter den Erscheinungen von seiten des Herzens weit zurück.

In einer Uebersicht von 31 Fällen war der Grund:

in 15 Fällen ein Stoß mit dem Bajonettiergewehr vor die Brust,
in 7 Fällen ein Sturz auf die linke Brustseite,
in 6 Fällen ein Hufschlag gegen die Brust,
in 1 Fall ein Schlag mit einem Schaufelstiel, und in einem weiteren Fall eine Erschütterung des Gesamtkörpers durch Fall auf das Gesäß.

Man erkennt schon aus dieser Uebersicht, daß es am häufigsten eine umschriebene Gewalteinwirkung ist, die das zu schildernde Krankheitsbild im Gefolge hat. Was aber an diesen Fällen besonders wichtig ist, ist die Tatsache, daß bei allen Patienten mit Ausnahme von geringen Sugillationen im Bereich der aufgetroffenen Gewalt, am äußeren Thorax Veränderungen nicht gefunden wurden. In den meisten Fällen wurden die Erkrankten bald aus dem Revier als geheilt entlassen und kamen dann nach Ablauf einer kurzen Zeit mit deutlichen Symptomen einer Herzerkrankung wieder in die Behandlung.

Es fällt in diese Zeit ein weiterer Versuch der experimentellen Klärung des Problems. 1910 macht Külbs seine Versuche an Tieren und versucht mit seinen Schlägen, die ebenfalls mit einem kleinen Hämmerchen ausgeführt wurden, die Gegend des Herzspitzenstoßes zu treffen.

Er findet dabei eine besondere Wirksamkeit seiner Schläge, wenn er die Tiere mit dem Rücken auf eine feste Unterlage auflegt. In allen Fällen mit der letzten Versuchsanordnung führt er durch wenige kurze Schläge den Tod des Tieres herbei. Er ist der Ansicht, daß die herabgeminderte Elastizität des Brustkorbes, die natürlich beim liegenden Tier bedeutend geringer als beim stehenden ist, an diesem Ausgang schuld sei. Es wird auf die weiteren Ergebnisse der Experimente unter

den jeweils zutreffenden Kapiteln noch genauer einzugehen sein.

Wie schon oben betont, bringt die Beobachtung der Kriegsunfälle keine Bereicherung in der Frage der Commotio cordis.

Die Nachkriegszeit, mit ihrer starken Sportfreudigkeit, bringt aber gleich zahlreiche Fälle, die besonders deutlich zeigen, daß es durchaus nicht immer ein schweres Trauma sein muß, das solche Erscheinungen hervorruft. Es mögen auch grade diese Fälle gewesen sein, die mit ihrer Diskrepanz zwischen Ursache und Wirkung die Veranlassung gaben, nun mit dem feineren Rüstzeug der Inneren Medizin die Folgen dieser Traumen zu untersuchen.

So zeigt ein Fall, den Weber und Langebartels in jüngster Zeit veröffentlichten das Krankheitsbild der Commotio cordis auftreten, nach dem Aufprall eines scharf geschossenen Fußballes auf die Brust eines Spielers.

Beck veröffentlicht einen Fall, bei dem der Aufprall eines Golfballes das gleiche Bild hervorgerufen hat.

Schlomka teilt in seiner letzten Veröffentlichung aus dem Jahre 1936 eine Beobachtung mit: „ein junger, herzgesunder Kollege bekommt aus 5 m Entfernung einen Schmetterball beim Tennis gegen die Brust. Er wird ohnmächtig, erholt sich aber nach 10 Minuten wieder und ist unfähig, das Turnier am gleichen Tage weiter zu spielen.

Boxverletzungen, insonderheit der „Herzhaken" führten in manchen Fällen zum gleichen Bilde. So werden von v. Bramann und von Deutsch zwei Todesfälle nach Boxherzhaken beschrieben, bei denen postmortal kein pathologischer Befund am Herzen und am übrigen Organsystem gefunden wurde.

Es erscheint verwunderlich, daß bei der weiten Verbreitung, die der Boxsport in der letzten Zeit bei uns gefunden hat, nicht viel mehr Fälle von Commotio cordis beobachtet werden, zumal der „Herzhaken ein durchaus gestatteter und häufiger angewandter Schlag des Boxreglements ist. Schlomka nimmt an, und das führt uns auf seine letzten experimentellen Untersuchungen, daß die Wucht des Boxschlages durch die Polsterung der Boxhandschuhe erheblich herabgemindert wird, und daß andererseits durch die Polsterung die Auftrefffläche der Gewalt bedeutend vergrößert wird. Die neuesten experimentellen Untersuchungen zur Frage der Commotio cordis, die von Schlomka im Jahre 1933—36 mit größter Exaktheit durchgeführt wurden, bringen zur Fragestellung der Erkrankung, und damit auch zur Frage der Aetiologie völlig neue und umfassende Erkenntnisse. Der Autor führt mit einem Reflexhammer von 125 g Gewicht und teils mit einem Holzhämmerchen von nur 20 g Gewicht aus dem Handgelenk Schläge auf die Brust und den Bauch der Versuchstiere aus. Die einwirkende Gewalt ist also eine äußerst geringe, eine Tatsache, die auch dadurch bestätigt wird, daß sich in 700 Versuchsfällen keine gröberen Schädigungen des Herzens zeigen.

Es ergibt sich nun aus den Experimenten, daß die zu beschreibenden Funktionsstörungen nur dann auftreten, wenn die Gewalteinwirkung auf herznahe Abschnitte fällt.

Bei herzfernen Partien des Thorax lassen sie sich nur dann auslösen, wenn es sich um die Anwendung einer relativ groben Gewalt handelt und auch dann nur geringgradig und selten.

Die Schläge aber, die auf den Bauchraum der Tiere ausgeführt wurden, blieben in jeder Hinsicht völlig ohne Effekt. Im Bereich der herznahen Abschnitte des Brustkorbes findet Schlomka hinsichtlich der Leichtigkeit der auszulösenden Traumaeffekte noch besonders wirksame Partien. Je mehr nämlich der Schlag sich unmittelbar und unabgepuffert durch das puffernde Lungengewebe auf das Herz selbst übertragen kann, um so leichter und deutlicher tritt der typische Erfolg ein.

Hinsichtlich der feineren, elektrocardiographischen Untersuchungen findet er noch besonders enge Prädilektionsbezirke und zwar „in eindeutiger Beziehung zum anatomischen Situs der nach dem Verhalten des Elektrocardiogramms allein oder bevorzugt getroffenen Herzabschnitte."

Es erweisen sich die Traumen am geeignetsten zur Erzeugung der charakteristischen Herzfunktionsstörungen, die besonders schlagartig ausgeführt werden, und deren Einwirkungsstelle besonders umschrieben ist.

Schlomka findet weiterhin, daß allgemeine Thoraxerschütterungen selbst äußerst heftiger Art, sowie auch eine totale, langsam erfolgende Kompression des Thorax so gut wie völlig wirkungslos auf das Herz ist.

Eine andere Frage, ob nämlich auch spitze Verletzungen des Brustkorbes, ich meine dabei vor allem Schußverletzungen, durch die Kontusionsgewalt des eindringenden Geschosses zur Auslösung der Erscheinung einer Commotio cordis führen können, wird in der Literatur praktisch nicht erwähnt.

Erst in allerjüngster Zeit (1939) wird von H. Leubner ein Fall von Schußverletzung des vorderen Mediastinums mit Eröffnung beider Pleurahöhlen und Tangentialschuß der Herzspitze veröffentlicht, der im Elektrocardiogramm Zeichen einer Commotio cordis aufzuweisen scheint.

Die Tatsache, daß die 3 von Dietrich beschriebenen Fälle von spitzen Brusttraumen gleiche pathologisch-anatomische Veränderungen zeigen, legt die Vermutung nahe, daß es sich auch in diesen Fällen klinisch um eine Commotio cordis gehandelt haben könnte.

Ein Fall von Herzschuß, der im Barbara-Hospital zu Gladbeck zur Beobachtung kam, dort operiert und geheilt wurde, wird im weiteren von mir aufgezeigt werden.

Fassen wir zusammen, so ist zu betonen, daß es eben nicht nur schwere und schwerste Traumen sind, die das Erscheinungsbild der Commotio cordis hervorrufen können. Klinische Erfahrungen und gewissenhafte experimentelle Nachprüfungen

bestätigen, daß auch leichtere, den Thorax nur unwesentlich in Mitleidenschaft ziehende Gewalteinwirkungen für das Herz von schwerem und noch näher zu beweisendem Schaden sein können.

Inwieweit spitze Verletzungen des Brustkorbes, besonders Schußverletzungen zu gleichen Erscheinungen führen können steht in Frage, doch scheinen gewisse klinische Erfahrungen auch dafür zu sprechen.

Das klinische Bild der Commotio cordis.

Es ist in der Einleitung wiederum zu betonen, daß die schwersten Herzfolgen stumpfer Brustwandtraumen, wie sie in der alten Literatur zur Genüge beschrieben sind, nicht unter den Rahmen dieser Uebersicht fallen sollen.

Es ist aber auch den älteren Autoren schon ein anderes Krankheitsbild bekannt geworden, das nach stumpfen Verletzungen des Brustkorbes auftritt.

Riedinger schildert es mit folgenden Worten:

„Wohl in den meisten Fällen geht der Insult spurlos an dem Betroffenen vorüber, in anderen Fällen kann es aber auch zu einem chrarakteristischen Bilde kommen. Manche Patienten stürzen mit einer tiefen Inspiration nach einem solchen Trauma, das fast ausnahmslos auf die Sternalfläche auftraf, wie leblos zusammen, werden blaß und kühl. Der Puls ist klein, kaum fühlbar, verlangsamt, aussetzend, die Atmung oberflächlich, hastig und unregelmäßig. Viele erholen sich rasch wieder, bei anderen dauert es länger, und einzelne kommen nicht wieder zum Bewußtsein, sondern gehen vielmehr unmittelbar nach dem Stoß zugrunde."

Riedinger selbst hat dieses klinisch ausgezeichnet beobachtete Krankheitsbild nicht als Ausdruck einer Herzkrankheit angesehen, wie unter der Betrachtung der Pathophysiologie dieser Erkrankung noch weiter zu erörtern sein wird. Es fehlen in seiner Schilderung, die fast wörtlich auf das von uns zu schildernde Krankheitsbild zutrifft nur wenige Symptome.

Es ist dem von Riedinger beschriebenen Bilde hinzuzufügen einmal die weit umfassenderen Formen der Pulsveränderungen und zweitens, die von vielen Autoren heute noch bestrittene Erscheinung der akuten traumatischen Dilatation des Herzens. Es kommt dazu das häufig auftretende Bild schwerer Schmerzen im Sinne einer Angina pectoris.

Befassen wir uns nun mit den einzelnen Symptomen, und verfolgen wir ihre ablehnende oder befürwortende Darstellung in der Literatur, so ergibt sich folgende Uebersicht.

Die Pulsveränderung, von denen Riedinger schreibt, daß sie ihren Ausdruck in einer Verlangsamung des Pulses bis zum Aussetzen der Pulsschläge finden, sind nach anderen Beobachtungen wesentlich umfangreicher. So ergibt sich ein völlig gegensätzliches Verhalten des Pulses, der in dem einen der zur

Beobachtung kommenden Fälle bis zum äußersten beschleunigt, in anderen Fällen wieder sehr verlangsamt sein kann, ja, der in seiner Frequenz so erheblich abzusinken vermag, daß sich das bekannte Adam-Stokessche Syndrom (nach Schlomka) ergibt.

Extrasystolien und Arythmien gehören weiter unter das Bild der Pulsveränderungen.

Die klinische Erfahrung, daß der Puls gleich nach dem Auftreffen des Traumas „klein und fast unfühlbar" (Riedinger) wird, wird sowohl in den Versuchen Schlomkas wie in denen Riedingers bestätigt. Beide finden als Grund ein Absinken des arteriellen Druckes, mit dem verständlicherweise ein Anstieg der venösen Druckwerte einhergeht.

Schlomka schildert seine Versuchsergebnisse zu dieser Frage wie folgt:

Im Moment des Traumas treten völlig atypische Kammerkomplexe auf, unterbrochen von einer Serie von Extrasystolen. Gleichzeitig stürzt der arterielle Druck von 95 mm Hg auf 28 mm Hg ab, während der venöse umgekehrt von 18 mm auf 50 mm $MgSO^4$ ansteigt."

Im weiteren Verlauf des Versuches tritt eine erneute Extrasystolie auf. Der arterielle Druck bleibt noch tief, während der venöse langsam absinkt. Mit der weiteren Rückbildung der Atypie der Kammerkomplexe gehen dann auch die Kurven des arteriellen und des venösen Druckes langsam auf ihre Normalwerte zurück.

Die weiteren Untersuchungsergebnisse und vorwiegend ihre Bedeutung für die Pathophysiologie der Krankheit sind unter dem zutreffenden Kapitel ausführlicher besprochen. Wir sehen also, daß das Verhalten des Pulses die gesamte Skala der nur möglichen Pulsveränderungen aufweisen kann. Rythmusveränderungen aller Art dazu ein „pulsus mollis" bis zur Unfühlbarkeit sind die Symptome von seiten des Pulses.

Zur Frage der „Akuten traumatischen Herzdilatation" sind schon die alten klinischen Erfahrungen Senacs, die unter dem Kapitel von der Aetiologie bereits eine kurze Erwähnung fanden, bemerkenswert.

Schulze, der in seiner Dissertationsarbeit vom Jahre 1910 rein klinische Beobachtungen ohne Benutzung des Röntgenbildes und des Elektrocardiogramms veröffentlicht, teilt mit, daß bei den von ihm gesammelten Fällen oft schon perkutorisch eine Dilatation des Herzens nachzuweisen war, die vorwiegend eine Verbreiterung nach rechts gewesen ist. Er schließt daraus, daß vorzugsweise der rechte Ventrikel befallen ist und zwar insbesondere die rechte Vorhofsmuskulatur.

Er zitiert die Ansicht von v. Griegern, der diese Tatsache in einer im Jahre 1904 veröffentlichten Arbeit darin sehen will, daß durch reflektorische Einatmung und gleichzeitige reflektorische Anspannung der Bauchmuskulatur bei Schluß der Glot-

tis im Augenblick des Auftreffens des Traumas eine besondere Ueberanstrengung des rechten Herzabschnittes stattfindet.

Der Ansicht von Bernstein (1896) und vieler anderer Autoren auch der neueren Zeit, daß eine traumatische Dilatation des Herzens nur dann stattfindet, wenn der Herzmuskel schon vor Eintritt des Traumas durch eine andere Krankheit geschädigt ist, widerspricht Schulze nicht. Er findet nämlich in der Anamnese eines Falles von „akuter traumatischer Dilatation" eine vorausgegangene Diphtherie, gibt allerdings zu bedenken, daß dieses Herz vor dem Trauma alle Strapazen des Militärdienstes ohne weiteres ertragen hat.

Außerordentlich häufig ist aber der Annahme einer solchen durch ein Trauma bedingten Herzerweiterung widersprochen worden.

So hält Stern (1930) die „akute traumatische Herzdilatation" für eine klinisch noch durchaus nicht gesicherte Erscheinung. Er stellt fest, daß in der zu seiner Zeit bestehenden Literatur (1930) es durchaus noch nicht bewiesen sei, und auch objektiv außerordentlich schwer zu beweisen sei, daß ein vorher gesundes Herz infolge einer traumatischen Einwirkung eine Dilatation erfahren könnte. Er fordert dazu den genauen Obduktionsbefund und eine genaue mikroskopische Untersuchung des Herzmuskels.

So wird von ihm ein von Lennhof (1898) beschriebener Fall deswegen abgelehnt, weil in der Anamnese eine Diphtherie zu erheben war. Es handelte sich um ein durch stumpfes Trauma geschädigtes Herz, das noch sechs Monate nach dem Unfall eine Rechtsdilatation von 3 Querfingern zeigte. Lennhof selbst nimmt an, daß die vorhergegangene Diphtherie für die Wirkung des Traumas als disponierend anzusehen sei.

Auch nach Sterns Ansicht handelt es sich um eine Folge der vorhergegangenen Diphtherie, weil „irgendwelche Veränderungen am Herzen und an den übrigen Organen, die auf das Trauma zurückzuführen sind, nicht erwähnt worden sind". Mir erscheint diese Begründung Sterns heute für durchaus nicht mehr zulässig, da, wie wir noch sehen werden, zahlreiche traumatische Einflüsse auf das Herz, die in letzter Zeit beobachtet wurden, keinen veränderten anatomischen Befund am Herzen ergeben haben.

Aus dem obigen Grunde lehnt er auch die von Guenebaud (1883) Potain (1894), Desanti (1899) und Strauß (1900) als traumatische Dilatation mitgeteilten Fälle ab, „da der Obduktionsbefund nicht für eine traumatische Entstehung der Herzerweiterung spricht." In allen Fällen hätte nämlich der Obduktionsbefund keine Residuen einer Herzverletzung, wohl aber Entartungen des Herzmuskels gezeigt, die mit größter Wahrscheinlichkeit schon vor dem Unfall bestanden hätten. Zu dieser Annahme Sterns ist das gleiche zu sagen, was ich oben für den von Lennhof mitgeteilten Fall zu bemerken hatte.

Auch die schon oft angeführten Experimente der verschiedensten Autoren befassen sich mit der Frage der akuten traumatischen Dilatation.

Riedinger (1896) und auch Külbs (1910) erwähnen sie in ihren Berichten nicht besonders.

Erst Schlomka (1933) schafft in seinen Versuchen hier eine weitgehende Klärung. Er beobachtet an mehr als 150 Traumaeffekten als regelmäßiges Begleitsymptom der Commotion cordis eine „deutlich nachweisbare akute Dilatation". Es betrug dabei die durchschnittliche Vergrößerung der im Röntgenbild gesehenen Herzfläche etwa 23 %. Diese Größenzunahme entspricht am Kaninchenherz einer Volumenzunahme um etwa 35 %. Schlomka gibt an, daß aber häufig diese Grade überschritten worden seien, daß maximal z. B. beim Kaninchen eine Flächenvergrößerung um 85 % festgestellt wurde, was einer Volumenzunahme von 250 % entspricht.

Es zeigt sich nach den Versuchen des Autors weiterhin, daß eine direkte Proportionalität zwischen dem Abfall der arteriellen und dem Anstieg der venösen Druckwerte besteht, in dem Sinne, daß bei einer größeren Dilatation des Herzens der beschriebene Druckabfall im arteriellen Kreislauf natürlich erheblich größer als bei einer geringgradigen Dilatation ist. Im umgekehrten Sinne verhalten sich natürlich die entsprechenden Werte für den venösen Druck.

Schlomka fordert also nach den Ergebnissen seiner Experimente die „akute traumatische Herzdilatation" als regelmäßiges, wesentliches und charakteristisches Symptom der experimentellen Commotio cordis."

Seine Experimente geben aber weiterhin einen Einblick in den zeitlichen Ablauf einer solchen Herzerweiterung. Grundsätzlich sieht er, daß die Erscheinungen der Herzerweiterung wie alle Symptome der Commotio cordis äußerst rasch und weitgehend zurückgebildet werden können. Er findet hinsichtlich der Rückbildungszeit drei von einander verschiedene Typen. Die ersten beiden umfassen Dilatationsgrade von 10—20 %. Bei diesen Formen tritt nach einem Zeitraum von 2—2½ Stunden praktisch eine völlige Rückbildung der Dilatation ein.

Eine dritte Gruppe, nämlich die der hochgradigen Erweiterung, zeigt im Beginn auch eine Neigung zur Rückbildung. Diese bleibt aber bald stehen, und es ergibt sich in einem Drittel der Fälle eine erneute sekundäre Erweiterung nach vorausgegangener Rückbildung. Diese sekundäre Erweiterung übertrifft nicht selten nach einigen Tagen die primäre. Es ist verständlich, daß sich mit Beginn der sekundären Erweiterung der arterielle Druck wieder senkt, während der venöse wiederum ansteigt.

In einigen Fällen tritt dann im Rahmen dieser zweiten Dilatation der Tod des Versuchstieres ein, obwohl zunächst die Erscheinungen der Commotio cordis im wesentlichen abgeklungen waren.

Als letzte Schlußfolgerung seiner Experimente nimmt Schlomka an, daß grundsätzlich auch in der menschlichen Unfallpathologie das Auftreten einer akuten traumatischen Dilatation als sicher anzunehmen sei, die Untersuchungen müssen nur bald nach dem Unfall und nach Möglichkeit röntgenologisch vorgenommen werden.

Mir wurde freundlicherweise von Herrn Prof. Tiemann ein Fall aus der Münchener Klinik gemeldet, bei dem eine erhebliche Erweiterung des Herzens gleich nach dem Unfall mithilfe des Röntgenbildes sichergestellt wurde.

Als weiteres Symptom wurde in der Reihe der Krankheitserscheinungen von vielen Autoren eine Mitbeteiligung des Cerebrums erwähnt. Es ist dazu zu sagen, daß grundsätzlich natürlich nach jedem Trauma es zu Störungen des Bewußtseins kommen kann, die durch rein psychische Momente bedingt sind. Es scheint aber den in der Literatur so häufig beschriebenen Ohnmachtsanfällen nach dem Auftreten eines solchen stumpfen Brusttraumes doch eine besondere Bedeutung zuzukommen.

Riedinger und Schlomka finden beide für diese Erscheinung die gleiche Klärung. Sie nehmen an, daß sich durch das momentane Absinken des arteriellen Druckes eine Hirnanämisierung ergibt, die ihrerseits die Störungen der Atmung und die Bewußtseinstrübung im Gefolge hat. So mag denn diesen Erscheinungen von seiten des Cerebrums in Verbindung mit all' den andern, z. T. schon genannten Symptomen eine entsprechende Bedeutung im Rahmen der Krankheitserscheinungen eingeräumt werden.

Das gleiche was zur Bewertung der Bewußtseinstrübungen gesagt wurde gilt für einen weiteren Ausdruck des Krankheitsbildes, der „Angina pectoris traumatica". Es handelt sich dabei um ein häufig beobachtetes Symptom der Commotio cordis, bestehend in teilweise schwersten stenocardischen Schmerzen. An sich sind natürlich solche Schmerzen etwas absolut uncharakteristisches und für sich allein nicht als beweisend verwendbares. Man wird sie aber, vorwiegend wenn man sich die Deutung Schlomkas zu eigen macht, im Rahmen der anderen Symptome der Commotio cordis als mitbeweisend ansehen. Schlomka nimmt an, daß sie durch einen funktionellen Coronarspasmus bedingt sind, der zu Durchblutungsstörungen des Herzmuskels führt, und damit genau wie bei der echten Angina pectoris die starken Schmerzen hervorruft.

Wenn ich mit den oben beschriebenen Krankheitserscheinungen jene Ausdrucksformen der Commotio cordis beschrieben habe, die als erstes dem Beobachter in die Augen fallen, und die, weil sie praktisch die einzigen nach außen sichtbaren Symptome dieser Krankheit sind, eine erhebliche Bedeutung für die Diagnose besitzen, so seien im weiteren die objektiven Untersuchungsmethoden besprochen.

Der Wert einer möglichst bald durchgeführten Röntgendurchleuchtung, vorwiegend für die Diagnose einer stattgefun-

denen akuten traumatischen Dilatation des Herzens, liegt dabei völlig klar. Es ist dabei die Bedeutung einer solchen, gewissermaßen gleich dokumentarisch festgelegten Schädigung des Herzens für eventuelle spätere Rentenansprüche des Betroffenen selbstverständlich. Die Tatsache, daß bislang in der Literatur kaum ein Fall bekannt ist, bei dem der erstbehandelnde Arzt gleich ein solches Röntgenbild hätte anfertigen lassen, ist nur dadurch zu verstehen, daß das Krankheitsbild der Commotio cordis der überwiegenden Mehrzahl der praktizierenden Aerzte noch unbekannt ist.

Ueber das Verhalten des Elektrocardiogrammes findet sich in der Literatur der menschlichen Unfallpathologie ebenfalls nur außerordentlich wenig. Die Erklärung mag darin liegen, daß einmal diese Untersuchungsmethode noch verhältnismäßig jüngeren Datums ist. Ein zweiter Grund aber ist der, daß die so schwierige Deutung der möglichen Abweichungen der Herzstromkurve lange Zeit umstritten und auch jetzt noch nicht geklärt ist.

Dadurch blieben die im Elektrocardiogramm liegenden diagnostischen Möglichkeiten, die auch für den noch zu besprechenden Spätschaden der Commotio cordis von hohem Wert sind, bis in die letzte Zeit vielfach unbekannt und unbenutzt.

Experimentell wurde der Ablauf der Herzstromkurve besonders von Schlomka studiert.

Er findet krankhafte Abweichungen des Elektrocardiogramms in jeder Art, angefangen von einfachen Rythmusstörungen nomotoper und heterotoper Art, dann Ueberleitungsstörungen des verschiedenen Sitzes und Typs, sowie Kammerkomplexveränderungen.

Es zeigen sich die bekannten Bilder der Ueberwiegenskurven, und dazu die für frische Coronarverschlüsse charakteristischen monophasischen Elektrocardiogramme.

Weiter zeigen die Veränderungen der Herzstromkurve ein Verhältnis zum Druckablauf im arteriellen und venösen Kreislaufsystem. Hand in Hand damit geht wiederum die Abhängigkeit der Herzstromkurve von der schon beschriebenen akuten traumatischen Dilatation.

Schlomka findet nämlich, daß bei einer Erweiterung des Herzens um 51 % als Zeichen des völligen Versagens der Herzmuskelkraft im Elektrocardiogramm im allgemeinen Herzflimmern zu beobachten ist.

Zeigte die Herzstromkurve Leitungsstörungen, so beträgt der Grad der röntgenologisch nachgewiesenen Herzerweiterung etwa 35 %. Schlomka führt das auf die Tatsache zurück, daß es bei den Leitungsstörungen zu einer bedeutenden Entleerungshemmung der Vorhöfe kommt. Da diese aber als die erweiterungsfähigsten Herzhöhlen anzusehen sind, so ist es begreiflich, daß es bei einer Störung im Reizleistungssystem und bei den Formen von Block noch zu einer so erheblichen Dilatation kommt.

An 3. Stelle stehen mit einer Erweiterung um durchschnittlich 21 % die Extrasystolien und Arythmien. Hier ist wegen der erhöhten Frequenz der Ventrikelaktion die Stauung im Herzen nicht mehr so erheblich wie bei der 2. Gruppe.

Bei der Vergrößerung des Herzschattens um 17 % zeigen sich in der Herzstromkurve Kammerkomplexatypien. Seine Erklärung ist die, daß eine Rückstauung auf die Vorhöfe fehlt, da ja die Koordination und die Schlagfolge der einzelnen Herzabschnitte ungestört ist.

Im geringsten Maße wird der Entleerungsmechanismus des Herzens gestört durch einzelne Extrasystolen. Darum ergibt sich beim Auftreten von Extrasystolien und Arythmien nur eine Erweiterung um 7 %.

Die Fälle aber, die unmittelbar nach der Gewalteinwirkung ad exitum kommen, zeigen als Ausdruck eines völligen Herzversagens im Elektrocardiogramm entweder — wie die vorhin genannte Gruppe mit der maximalen Dilatation — ein Kammerflimmern, oder schwere Störungen der Reizleitungsfunktion in Form eines Adam-Stokesschen Syndroms. In ganz wenigen Fällen kommt es auch zu einem momentanen Herzstillstand. Die Zeichen, die sich im Elektrocardiogramm für einen eventuell aufgetretenen Herzspätschaden finden, seien zweckmäßigerweise unter dem entsprechenden Kapitel erwähnt.

Aus dem oben gesagten wird als Schlußfolgerung sich ergeben, daß für den akut eintretenden Schaden des Herzens nach einem stumpfen, die Brustwand treffenden Trauma ein spezifisches Verhalten der Herzstromkurve nicht nachweisbar ist. Ueber die Schwere des Krankheitsbildes, und damit vielleicht auch über die Prognose, können wir — nach der oben schon mitgeteilten Einteilung Schlomkas – einige Rückschlüsse ziehen. Daß dabei natürlich die größte Vorsicht am Platze ist, ist erklärlich.

Leicht verständlich wird die Vielzahl der Veränderungen der Herzstromkurve, wenn man an die verschiedenartigen pathologisch-anatomischen Veränderungen denkt, denen der Herzmuskel bei einem solchen Trauma unterlegen ist. Es sei auf diese später zu besprechenden Veränderungen deshalb grade im Hinblick auf das Elektrocardiogramm besonders hingewiesen. Die diagnostische Bedeutung des Elektrocardiogramms sei aber in diesem Zusammenhang noch einmal besonders aufgezeigt. Es wird in manchen Fällen, vorwiegend in denen wo die oben beschriebenen anderen Symptome nur geringfügig ausgebildet sind, das einzige objektive Zeichen für eine stattgefundene Herzschädigung sein.

Von größter unfallrechtlicher Bedeutung sind die Spätfolgen der Commotio cordis.

In der entsprechenden Literatur (Schulze, Stern, Reichardt, Kaufmann, Finkelnburg) sind solche Herzdauerschäden erwähnt.

und auch nach den Erfahrungen der Praxis wird das Auftreten dieser Erscheinungen behauptet.

Die Klagen der Patienten beziehen sich dabei insbesondere auf mangelhafte Leistungsfähigkeit nach dem Unfall, auf meist plötzlich, vorwiegend bei schwererer Arbeit auftretende Schmerzen nach Art einer Angina pectoris und weiterhin auf Unregelmäßigkeiten des Pulses, die entweder bereits in der Ruhe, oder aber besonders bei einer bestimmten Arbeitsleistung gemerkt werden.

Für die gröberen Läsionen des Herzens ist ein solcher Spätschaden, wie es auch schon von Finkelnburg betont wird, ohne weiteres anzunehmen, ja sogar zu erwarten.

Für die Verletzungen des Brustkorbes aber, bei denen einmal die einwirkende Gewalt nur gering, und die Folgeerscheinungen von seiten des Herzens zunächst nur unscheinbar waren, wird die Entscheidung, ob eine spätere mangelnde Leistungsfähigkeit auf das Konto dieses Unfalles zurückgeführt werden darf, oft außerordentlich schwer sein. Man wird bei der Betrachtung und Bewertung solcher Unfallfolgen sich selbst der größten Kritik zu befleißigen haben.

Es ist namentlich zu prüfen, ob der Patient vor dem Eintritt des Unfalles nun wirklich völlig herzgesund war. Damit aber beginnt bereits die Schwierigkeit in der Beurteilung des Einzelfalles. Es wird dem Begutachter dabei vielfach nichts anderes übrig bleiben, als sich auf anamnestische Erhebungen zu verlassen. Er wird insbesondere zu prüfen haben, ob das Herz des Patienten vor Eintritt des Traumas eine Arbeit zu leisten imstande war, die ein erkranktes Herz nicht **hätte** durchführen können.

Vor allem aber ist es wichtig, daß der erstbehandelnde Arzt von Anfang der Erkrankung an genauestens den Verlauf der einzelnen Symptome beobachtet. Dabei ist den nach außen sichtbaren Symptomen des Herzschmerzes und der Bewußtseinstörungen natürlich ein wesentlich geringerer Wert beizumessen, als den objektiv nachzuweisenden Veränderungen, die am Verhalten des Pulses, im Röntgenbild und besonders auch im Elektrocardiogramm festgestellt werden. Es genügt dabei nicht eine einzelne Kontrolle sondern es ist für eine spätere Beurteilung von unermeßbarem Wert das eine fortlaufende Beobachtung eventueller Veränderungen vorliegt.

Unabhängig von der Erfahrung der Praxis hat S c h l o m k a das Auftreten eines Herzdauerschadens nach Traumen für das E x p e r i m e n t bewiesen, und damit auch die Beobachtungen der Praxis objektiviert.

Es zeigt der e x p e r i m e n t e l l hervorgerufene Dauerschaden ein äußerst vielfältiges Bild. Die Unterschiede liegen dabei sowohl im zeitlichen Eintritt, wie auch im Verlauf des Schadens. Es kommen bei den Experimenten Schlomkas Dauerschäden dann zur Beobachtung, wenn das sie erzeugende Trauma schwer, und auch die ersten Erscheinungen der Commotio cordis

heftig verlaufen waren. Es besteht dabei eine gewisse Proportionalität zwischen der Schwere der akuten Erscheinungen und der Erheblichkeit des Dauerschadens. Dabei ist es aber nun nicht so, daß nun jedes schwere Trauma mit Sicherheit von einem Dauerschaden gefolgt wird. Es ergibt sich, daß jene Fälle praedestiniert sind, bei denen im Elektrocardiogramm kommotionelle Leistungsstörungen und die Zeichen des Coronarinfarktes gefunden werden. Dabei treten diese Erscheinungen aber auch dann auf, wenn die Beginnsymptome der Commotio cordis zunächst eine gute Rückbildung zeigen. Im Elektrocardiogramm drückt sich nach Schlomka der Herzdauerschaden aus durch pathologische Formen der Kammerschwankungen, die als Zeichen für Myocardschädigungen anzusehen sind, im weiteren besonders durch das Bild des großen Herzinfarktes. Daß diese Erscheinungen in der Pathologie der Commotio cordis eine deutliche Bestätigung finden, werden wir später sehen.

Schon der rein klinischen Beobachtung Schulzes und Lennhofs und vieler anderer Autoren fiel es auf, daß der postkommotionelle Herzschaden vor allem das rechte Herz betrifft. Beide Autoren sahen, daß auch längere Zeit nach Abklingen der akuten Traumafolgen nicht selten perkutorisch eine Rechtsdilatation des Herzens feststellbar war.

Die Experimente Schlomkas bestätigen diese Erfahrungen. Häufig drücken sich Spätfolgen aus durch Störungen der Reizleitung und der Reizbildung.

Es sind dadurch die nach traumatischen Läsionen des Herzens häufig noch lange Zeit bestehenden Arythmien geklärt.

Neben den oben genannten Spätfolgen, die mit Sicherheit auf einer organischen Basis beruhen, wird schon in der älteren Literatur auf die Möglichkeit nervöser Störungen nach traumatischer Verletzung des Brustkorbes hingewiesen. So finden wir in den Arbeiten von Krehl und Külbs zahlreiche Hinweise auf „nervöse" Spätfolgen der Commotio cordis.

Das Auftreten solcher nervöser Störungen ist an sich natürlich garnicht weiter erstaunlich, da ja fast bei jedem Unfall eine Mitbeteiligung nervöser Momente zur Regel gehört. Daß aber solche nervöse Störungen des Herzens die Differentialdiagnose erschweren können, mag vorwiegend bei einer nicht gründlichen Untersuchung, zutreffen.

Es ist bereits in der Einleitung zu diesem Abschnitt erwähnt worden, welche Möglichkeiten es für die Diagnose solcher Spätstörungen gibt. Das wird im wesentlichen auch für die Unterscheidung zwischen nervöser und echter postkommotioneller Dauerfolge zu bedenken sein. Es kommen dazu die Zeichen einer echten, d. h. organisch bedingten Minderleistung des Herzens, nämlich die Cyanose, die Dyspnoe und die Stauungserscheinungen.

Für eine krankhaft gesteigerte Erregbarkeit werden dagegen folgende Momente anzuführen sein, eine dauernde Be-

schleunigung des Pulses, eine dauernde Steigerung des häufig zu kontrollierenden Blutdruckes und schließlich auch eine Steigerung der Sehnenreflexe.

An die Möglichkeit einer Simulation solcher Erscheinungen glaube ich nicht. Ein Simulant wird es fertig bringen können für einen Augenblick seinen Pulsschlag zu beschleunigen, niemals aber wird er bei einer eingehenden Untersuchung auf die Dauer den Arzt täuschen können.

Es ist also festzuhalten, daß postkommotionelle Dauerfolgen möglich sind und zwar auch dann, wenn die akuten Erscheinungen eine befriedigende Rückbildung gezeigt haben. Sie finden in objektiv-nachweisbaren und subjektiven Störungen ihren Ausdruck. Die genaue Beobachtung dieser Symptome muß in Zukunft dem erstbehandelnden Arzt zur Pflicht gemacht werden.

Die Differentialdiagnose wird zu unterscheiden haben zwischen einer echten, organisch bedingten, und einer auf nervöser Grundlage beruhenden, und daher geringer zu bewertenden, Störung.

Die Pathologisch-anatomischen Veränderungen des Herzens bei der Commotio cordis.

Die Läsionen, die der Herzmuskel nach dem Erleiden einer Gewalteinwirkung zeigt, werden von vielen Autoren, die sich mit dem Problem der Commotio cordis befassen, eingehend beschrieben.

E b b i n g h a u s gibt im Jahre 1903 den Sektionsbefund einer Patientin bekannt, die aus dem 5. Stock auf die Straße gefallen war, und zeigt an diesem Fall die Veränderungen des Herzmuskels wie folgt auf.

Makroskopisch findet er zunächst eine Einrißstelle im Endocard und in dem darunter gelegenen Teil der Muskulatur.

Mikroskopisch ergibt sich folgender Befund:

„Im Bereich der Muskulatur fanden sich in der Nähe des Risses liegende, kleine, herdförmige Plaques stark eosinophiler Muskelfasern, die sich durch hämorrhagische Imbibition und Kernarmut, stellenweise auch durch Kernlosigkeit auszeichneten. Die Muskelfasern selbst sind an dieser Stelle gequollen, ungleichmäßig verdickt, vielfach zerfallen und haben ihre Querstreifung eingebüßt, Sudanfärbung zeigt starke fettige Degeneration der Muskelfasern. An vielen Stellen sieht man zwischen den einzelnen Muskelfasern Blutstreifen verlaufen, welche die Fasern auseinanderdrängen."

Aus diesem Befund schließt E b b i n g h a u s, daß durch die Kraft der Ventrikelkontraktionen das Herzblut durch eine primäre Rißstelle im Endocard in die Muskelinterstitien getrieben wird, und dort zu einer Kompression der kleinen und kleinsten Coronararterien führt, mit konsekutiver Entstehung von myomalacischen Herden.

Ebbinghaus stellt also die rein mechanische Entstehung solcher Blutungen in den Vordergrund. Dafür ist aber dann in jedem Falle eine Kontinuitätstrennung des Endocards die Voraussetzung.

Dietrich erklärt in einer Veröffentlichung aus dem Jahre 1922 die stattgehabten Vorgänge folgendermaßen: Er findet kleine Blutungsherde im Myocard kann aber einen Einriß im Endocard nicht nachweisen.

Die von ihm beschriebenen Fälle sind sämtlich spitze Verletzungen des Thorax. Es handelt sich um drei Fälle von Brustschüssen, bei denen eine Läsion des Herzens selbst und eine Läsion des Herzbeutels nicht stattfand. Dietrich nimmt an, daß die konsekutiven Erweichungen des Myocards auf eine „Gefäßkrise" zurückzuführen sind. Es soll durch eine Einwirkung der Gewalt auf das Gefäßnervensystem zu einer krampfhaften Kontraktion der Coronararterien kommen, der dann sekundär eine bedeutende Dilatation folgt. Unter dieser „vasomotorischen Störung" kommt es nach Ansicht Dietrichs zu einer Blutung per diapedesin in das Myocard, und der Muskel unterliegt einer plötzlichen Ernährungsstörung.

Es zeigen die Veröffentlichungen Dietrichs, daß grundsätzlich auch bei spitzen Verletzungen des Brustkorbes anatomische Veränderungen des Herzens auftreten können, die den später im Experiment gefundenen Veränderungen bei stumpfen Brustwandtraumen äußerst ähnlich sehen.

Man wird mit einigem Vorbehalt daraus schließen können, daß auch spitze Traumen, besonders die Kontusionswirkung eines eindringenden Geschosses, ähnliche Erscheinungen wie die Commotio cordis hervorzurufen vermögen. Es sei an dieser Stelle auf den von mir im 2. Teile der Arbeit zu veröffentlichen Fall von Herzschuß besonders hingewiesen.

Was ergeben nun die schon oft zitierten Experimente für anatomische Veränderungen?

Külbs (1910) findet zu dieser Frage folgendes:

Neben den oben beschriebenen Myocardblutungen weist er Blutaustritte in den Klappen und im Pericard nach.

Es werden nach seiner Ansicht die reinen Klappenblutungen bald, ohne daß sie einen Dauerschaden hinterlassen, resorbiert.

Liegen jedoch die Blutungen an der Basis der Klappe, und reichen sie bis in das Myocard hinein, so heilen sie nicht ohne Substanzdefekte aus.

Bei den Blutungen ins Myocard kommt es zu einer chronisch-produktiven Entzündung und damit zur Ausbildung kleinerer und größerer Narben im Herzmuskel.

Er stellt im Hinblick auf das klinische Bild fest, daß auch recht grobe anatomische Veränderungen nicht immer mit Sicherheit auskultatorisch nachgewiesen werden können.

Auch Schlomka findet kleine Blutungsherde im Myocard und im Reizleitungsystem.

Besonders auffällig ist die Tatsache, daß die Sektionen die von vielen klinischen Autoren vermutete Schädigung des rechten Herzens bestätigen. So fanden sich die geschilderten Veränderungen vor allem in der Muskulatur des rechten Ventrikels und besonders häufig in der Wand des rechten Vorhofes.

Stern (1930) glaubt, daß die in Frage stehenden Blutaustritte ins Myocard doch recht selten sind. Er stützt sich dabei auf die Untersuchungsergebnisse von Urbach, der unter 1000 Sektionsfällen von Brustquetschungen angeblich nur 6 mit sicher nachweisbaren Myocardblutungen findet.

Berblinger (1910) räumt diesen Myocardblutungen dagegen einen breiten Platz in seinen Veröffentlichungen ein. Er hält sie für häufig vorkommend und äußerst wichtig, da er, genau wie es von Külbs und Ebbinghaus schon mitgeteilt wurde, in ihrem Bereich Faserentartungen der Herzmuskulatur findet.

Die Tatsache solcher feiner Blutaustritte ins Myocard kann nach dem oben gesagten eigentlich nicht mehr geleugnet werden.

Neben diesen frischen Blutaustritten ergibt sich eine weitere Veränderung der Herzmuskulatur in Gestalt kleiner oder größerer anämischer Bezirke. Die Ansicht über das Zustandekommen dieser Schädigung ist verschieden. Stern glaubt, daß das Trauma zu einer so massiven Schädigung der Gefäße führen kann, daß sich in den Gefäßen eine Thrombosierung ergibt. Die von diesen geschädigten Gefäßen abhängigen Parteien verfallen der anämischen Nekrose.

Schlomka findet gleiche Veränderungen im Myocard und im Reizleitungsystem.

Er führt von ihm beobachtete „kleinere, fleckförmige, anämische Herde" darauf zurück, daß eine funktionelle Gefäßstörung für das Auftreten dieser Veränderungen verantwortlich sei. Für seine Ansicht führt er die den Chirurgen bekannte Erscheinung eines „segmentaren Gefäßkrampfes" an. Seiner Ansicht nach läßt sich auch nur durch eine funktionelle Störung die Schnelligkeit des Erscheinungsablaufes am Herzen erklären. Es entspricht dieser Annahme weiterhin, daß das gleich nach dem Auftreten des Traumas aufgezeichnete Elektrocardiogramm häufig dem des „Coronarelektrocardiogramm" außerordentlich ähnlich sieht.

Die von Schlomka beobachteten kleineren Blutungen werden natürlich ebenfalls durch organisierende Processe in narbiges Bindegewebe umgewandelt.

Nicht immer aber brauchen sich nach dem Auftreffen eines, wenn auch noch so schweren Traumas überhaupt pathologisch-anatomische Veränderungen ergeben.

Ich wies schon unter dem Kapitel von der Aetiologie der Commotio cordis auf die von v. Bramann und von Deutsch beschriebenen Fälle hin, bei denen ein Boxer nach Auftreffen eines „Herzhakens" plötzlich verstarb. Pathologisch-

anatomisch konnte in beiden Fällen keine sichere Veränderung gefunden werden. Die unter dem Passus von der akuten traumatischen Herzdilatation veröffentlichten Fälle von Guenebaud, Potain, Desanti und Strauß, die wegen des Fehlens von „traumatischen Veränderungen" von Stern abgelehnt werden, seien in diesem Zusammenhang noch einmal erwähnt. Auch die experimentellen Untersuchungen zeigen solche völlig negativen Befunde.

So sieht Külbs in seinen Versuchen grade bei den schwersten Traumafolgen (momentaner Exitus des Versuchstieres) mit Ausnahme einer hochgradigen Kontraktion beider Ventrikel kein Abweichen von der Norm.

Auch Schlomka gibt gleiches bekannt. Bei der Autopsie der nach dem Trauma plötzlich verstorbenen Tiere läßt sich weder mikroskopisch noch makroskopisch ein krankhafter Befund erheben.

Kurz sei auch in diesem Kapitel nur wieder erwähnt, daß neben den beschriebenen — wenn man so sagen darf — kleineren" pathologisch anatomischen Veränderungen, die aber, wie sich schon aus dem früher gesagten ergibt, von großer unfallrechtlicher Bedeutung sind, schwere Läsionen schon seit langer Zeit bekannt sind.

Von Abrissen ganzer Herzklappen, von Einrissen in den Herzmuskel sind Fälle beschrieben worden, so die von Bleckwenn (1908), Kotschenreuther, Husten (1926) und Strziga (1929) mitgeteilten Veröffentlichungen.

Die von den obigen Autoren beschriebenen Folgen waren in allen Fällen Rißbildungen im Kammerseptum.

Auch das Pericard kann durch das Trauma geschädigt werden, so kennen wir Fälle aseptisch entstandener, traumatischer Pericarditiden, die zu ausgedehnten Verwachsungen zwischen Pericard und Epicard führten.

Es sei nebenbei erwähnt, daß anscheinend auch septische Myocarditiden als Folge eines Traumes zu beobachten sind.

Rubino gelingt es eine septische Myocarditis im Anschluß an ein Trauma dann zu erzeugen, wenn er vor Auftreffen des Traumas dem Versuchstiere Staphylococcen injiziert. Es lassen sich dann die Krankheitserreger an der durch Trauma geschädigten Stelle als an einem „locus minoris resistentiae" nieder.

Daß in der menschlichen Unfallpathologie eine solche septische Myocarditis eine gewisse Rolle spielen kann, dadurch z. B. daß von einem im Körper liegenden latenten Herd Bakterien an die geschädigte Stelle gelangen, ist an sich verständlich, in der Literatur aber noch nicht erwähnt.

Die Pathophysiologie der Commotio cordis.

Während die bislang besprochenen Erscheinungsbilder der Commotio cordis eine doch weitgehende Uebereinstimmung der Auffassungen zeigen, hat die Frage nach der Physiologie und

damit nach der eigentlichen, letzten Ursache der Krankheit, in der Literatur doch weitgehende Meinungsverschiedenheiten gezeigt.

Riedinger nimmt an, daß das Gesamtbild der klinischen Erscheinungen auf einen „Shock" zurückzuführen ist. Er glaubt, daß es sich um einen ähnlichen Vorgang handelt, wie er sich beim Goltz schen Klopfversuch ergibt und führt das Erscheinungsbild der Krankheit auf eine Reizung des vegetativen Nervensystems zurück.

Er beobachtet bei seinen Experimenten einen geringeren Abfall der arteriellen Druckwerte, wenn er die Depressoren durchschneidet. Unter den gleichen Bedingungen wird die Atmung langsamer und umfangreicher.

Durchtrennt er den Halssympathicus, so ist der Druckabfall in der Carotis ebenfalls geringer, die Atmung aber wird kürzer und schneller.

Riedinger schließt daraus, daß durch das Trauma eine momentane Reizung des intrathorakalen Vagus stattfindet. Daher erklärt sich die Senkung des Blutdruckes. Die nach Durchschneidung des Vagus noch erfolgende geringere Senkung des Blutdruckes hält Riedinger für eine direkte Reizung der im Herzen selbst gelegenen Vagusfasern. Die Tatsache, daß der Blutdruck noch längere Zeit unter der Norm verharrt, erklärt der Autor dadurch, daß teilweise eine Reizung der im Traumagebiet gelegenen depressorischen Nerven, zum anderen aber auch eine Schädigung des Sympathicus anzunehmen sei.

Diese Reflextheorie Riedingers ist lange Zeit unwidersprochen hingenommen worden. Erst im Jahre 1933 hat Schlomka aus den Ergebnissen seiner Experimente andere Schlußfolgerungen gezogen.

Gegenüber der Ansicht vom „reflektorisch-nervösen" Vorgang stellt Schlomka folgende These auf:

„Der ganze Komplex der nach stumpfen Brustwandtraumen auftretenden, akuten Herz- und Kreislaufstörungen ist in allen seinen wesentlichen Erscheinungen die Folge einer durch die Gewalteinwirkung bedingten, unmittelbaren Beeinträchtigung des Herzens selbst."

Begründet wird die Ansicht Schlomkas durch folgende Ergebnisse seiner Experimente.

1. Das im Experiment bewiesene, außerordentlich häufige Auftreten einer „akuten traumatischen Herzdilatation" spricht gegen die Reflextheorie Riedingers. Es handelt sich bei dieser traumatischen Herzerweiterung nach Ansicht Schlomkas um eine reine Schwächedilatation des Herzmuskels, die notgedrungen den gesamten anderen Komplex der cardiovaskulären Störungen im Gefolge haben muß.

Es erklärt sich aus der Kraftarmut des Herzmuskels das Absinken des arteriellen Druckes und damit zwangsläufig auch das Ansteigen der venösen Druckwerte, zumal die Größe der

gemessenen Druckwerte dem Grade der Dilatation direkt parallell geht.

Von Schlomka wurde im übrigen — wie bereits erwähnt — eine Beeinflussung der Druckwerte nach Durchschneidung der Herz- und Blutdruckzügler in k e i n e m Fall beobachtet.

Die Frage, ob zu dieser reinen Schwächedilatation des Herzens im weiteren modifizierende Einflüsse nervös-reflektorischer Art hinzukommen, läßt Schlomka offen.

2. Für die Ansicht Schlomkas spricht weiterhin die schon im obigen ausgeführte, nachgewiesene Bedeutung der Art der Gewalteinwirkung. Man erinnere sich daran, daß der Traumaeffekt umso größer war, je herznaher die Auftrefffläche der Gewalt war, und je schlagartiger das Trauma erfolgte. Es zeigt sich damit, daß das Herz dann am meisten geschädigt wird, wenn sich die Erschütterungswelle gleich und unmittelbar auf das Herz selbst übertragen kann, eine Tatsache, die sich aus der Theorie Riedingers nicht ohne weiteres erklären läßt.

3. Weiterhin wird die Reflextheorie dadurch widerlegt, daß in vielen Experimenten sowohl von K ü l b s, wie auch von S c h l o m k a das Versuchstier ganz plötzlich starb. Schlomka hält es mit Recht für unwahrscheinlich, daß ein nervösreflektorischer „Shock" so momentan sämtliche Kreislaufregulationen außer Funktion setzen soll.

4. Die klinisch immer wieder beobachtete Tatsache, daß eine Commotio cordis einmal mit einer Pulsverlangsamung, dann wieder mit einer Pulsbeschleunigung einhergeht, widerspricht ebenfalls der Ansicht Riedingers, denn dann müßte ein Reflex erheblich viele und grundsätzlich von einander verschiedene Erscheinungen hervorrufen können.

5. Im bedeutsamsten Widerspruch zur Reflextheorie aber stehen jene Veränderungen, die die pathologische Anatomie der Commotio cordis am Herzen erkennen läßt. Die in den obigen Ausführungen oft erwähnten Spätfolgen der Erkrankung sind mit einer Reflextheorie in ihrer Entstehung schwer vereinbar.

Die Beweisführung S c h l o m k a s dürfte damit die Ansicht über die eigentliche Ursache der Commotio cordis weitgehend ändern, zumal sich die Gesamtheit der klinischen Erscheinungen des Krankheitsbildes völlig ungezwungen in das vorwiegend durch Experimente gefundene Gedankengebäude einfügen läßt.

Mitteilungen über die Therapie der Commotio cordis.

Aus den Ueberlegungen heraus, daß es sich nicht um einen reflektorischen Vorgang, sondern um eine im Herzen selbst gelegene Störung handelt, die zum Krankheitsbild der Commotio cordis führt, werden sich für die Therapie natürlich wichtige Rückschlüsse ableiten lassen.

Während R i e d i n g e r, seiner Theorie folgend, vorschlägt, den peripheren Kreislauf wieder in Gang zu bringen und zu

diesem Zwecke eine Autotransfusion und die vertikale Lagerung der Extremitäten empfiehlt, hält S c h l o m k a es für angezeigt, das durch das Trauma stark geschwächte Herz weitgehend zu entlasten. Er schlägt zu diesem Zwecke einen großen Aderlaß vor.

Absolute Ruhe des Patienten nach dem Trauma halten beide Autoren für unerläßlich.

Zur Behebung der schlechten Durchblutung der Coronararterien schlägt Schlomka vor, protrahiert wirkende Nitrokörper zu verabreichen und an Stelle der früher üblichen Eisblase eher einen Wärmebeutel auf die Herzgegend zu legen.

Zur Frage einer medikamentösen Behandlung sagt schon Riedinger, daß es im Anfang nicht ratsam sei, das Herz durch Exitantien zu belasten. Auch Schlomka erklärt, es sei schwer zu entscheiden ob es zweckmäßig ist, Mittel zu geben, die das dilatierte Herz wieder rasch zur Kontraktion bringen. Die Glykoside, vorwiegend das Strophantin haben zwar diese Wirkung, erhöhen aber gleichzeitig auch die Erregbarkeit der untergeordneten Zentren. Dadurch wird die an sich schon bestehende Flimmerbereitschaft des Herzens nur noch bedeutend verstärkt.

Auf eine sehr wichtige Tatsache macht ebenfalls Schlomka aufmerksam, wenn er sagt, daß wegen der Belastung, die eine Narkose (vorwiegend das Chloroform) für das Herz bedeutet, chirurgische Eingriffe nach Möglichkeit eingeschränkt und hinausgeschoben werden sollen.

Im akuten Stadium halten beide Autoren bei bedrohlichen Erscheinungen die künstliche Atmung bis zur Hoffnungslosigkeit für unerläßlich. Schlomka schlägt vor, in verzweifelten Fällen noch Adrenalin intracardial zu geben.

II. Teil.

Es sind im zweiten Teil nun die von mir gesammelten Fälle zu erörtern, und es ist zu zeigen, wie weit sie sich in den Rahmen des obigen einfügen lassen.

Es wird an Hand der Fälle zu erkennen sein, daß die erstbehandelnden Aerzte alle die wahre Natur des Leidens nicht erkannten, und daß es vielfach erst die Spätschäden waren, die mit dem Anspruch auf eine Rente nach genauer klinischer Beobachtung die richtige Diagnose finden ließen.

1. Fall.

Die Vorgeschichte des Patienten ergibt keine Besonderheiten.

In der Eigenanamnese werden folgende Krankheiten angegeben:

„Als Kind Diphtherie im Alter von 3 Jahren. Patient hat den Krieg mitgemacht und war 1917 gelbkreuzvergiftet. 1918 Grippe und Lungenentzündung. Sonst ist der Patient bis heute nie ernstlich krank gewesen."

Unfallhergang:

„Am 5. 10. 1933 hat der Patient Aepfel gepflückt. Als er einen eben gefüllten Korb ergreifen wollte, trat er neben die Leitersprosse und fiel dabei aus einer Höhe von 4 m mit dem Oberkörper voran nach unten und schlug, ohne daß er den Stoß mit den Händen abmindern konnte, mit der linken Brustseite auf den Boden. Der Boden war hart, es handelte sich um einen Rasen, auf den lange Zeit kein Regen gefallen war.

Im ersten Augenblick war der Patient nicht bewußtlos. Er versuchte aufzustehen, mußte aber wegen heftigster Schmerzen hinter dem Brustbein auf Händen und Knien liegen bleiben.

Nach 2 Minuten wurde er von 2 Männern, die ihm zu Hilfe kamen, aufgehoben und zu einer Bank geführt.

Die Schmerzen hinter dem Brustbein haben unverändert weiter bestanden, sie saßen tief in der Brust und strahlten zum Rücken aus. Der Patient wird jetzt benommen. Nach einiger Zeit wird der Verletzte nach Hause gebracht. Er legt sich dort zu Bett. Die geschilderten Schmerzen in der Brust hielten weiter an, und außerdem stellte der Patient ein heftiges Herzklopfen fest. Er fühlte sich selbst den Puls und bemerkte dabei, „daß öfter 2 Schläge aufeinander folgten, und daß dann eine längere

Pause eintrat." Der Patient lag 5 Tage im Bett. In den letzten Tagen sind die Schmerzen im Brustkorb periodisch aufgetreten. Sie dauerten etwa 15—20 Sekunden an."

Soweit die Anamnese des Unfallherganges. Sie zeigt uns an Symptomen einer stattgehabten Commotio cordis:

1. das Bild der „Angina pectoris traumatica",
2. Zirkulationsstörungen, ausgedrückt in der völligen Unfähigkeit des Patienten zu irgendwelchen Kraftaufwendungen,
3. eine Mitbeteiligung cerebraler Vorgänge (der Patient wird benommen), und
4. das Auftreten von Pulsveränderungen in Gestalt von Tachycardie und Arythmien. (Gefühl des Pulsaussetzends und einwandfreie Schilderung der Extrasystolien).

Die Krankengeschichte geht nun folgendermaßen weiter:

Die ärztlichen Beobachtungen aus der ersten Zeit nach dem Unfall sind außerordentlich spärlich. Der erstbehandelnde Arzt glaubt, ohne augenscheinlich intensiv zu untersuchen, daß bei dem Patienten eine Rippenfraktur vorliege. Da die Beschwerden nicht zurückgingen, wurde ein Facharzt konsultiert, der für eine Fraktur keinen Anhalt fand. Im Dezember 1933, also 2 Monate nach dem Unfall, wurde der Patient in das Krankenhaus T r i e r eingeliefert. Dort stellte man ein systolisches Geräusch über den Herzostien fest und außerdem Extrasystolien und Arythmien nach Anstrengungen.

Der Patient erhielt auf Grund dieses Befundes eine Rente von 50 %.

Auch nach der Entlassung aus dem Trierer Krankenhaus wird der Geschädigte seine Beschwerden nicht los. Wegen einer dauernden Vreschlimmerung seines Zustandes wird der Patient 1935 in die Medizinische Klinik Bonn eingewiesen. Er gibt dort an, daß im letzten halben Jahre seine Beschwerden teils besser, teils schlechter gewesen seien.

Wenn er nicht arbeitet, ist er beschwerdefrei, nach der geringsten Anstrengung aber verspürt er Schmerzen in der Herzgegend und Unregelmäßigkeiten des Pulsschlages. Die damals durchgeführte exakte Untersuchung ergibt folgenden Befund:

Bei der Untersuchung von Kopf, Hals, Pulmo und Abdomen zeigen sich keine krankhaften Abweichungen. Die Reflexe sind regelrecht, die Senkung ist nicht beschleunigt. Die Wassermannsche Reaktion ist negativ.

Der Herzbefund ist folgender:

Grenzen: M r = 3,5 cm; M l = 12 cm. Die obere Grenze liegt im 3. I. K. R.

Der leicht hebende Spitzenstoß liegt in der Medioclavicularlinie.

Töne: Ueber allen Ostien ist ein lautes systolisches Geräusch nachweisbar. Der 2. A. T. = dem 2. P. T. Der Rythmus ist regelmäßig, der Puls gut gefüllt. Der Röntgenbefund des Herzens zeigt einen breit aufliegenden, quergelagerten, nach rechts und

links kugelig vorgewölbten Herzschatten. Die Herztaille ist abgeflacht. Der Aortenschatten ist nicht verändert, das Herz ist nach rechts und nach links dilatiert.

Auf dem Kymogramm sieht man deutlich ausgedehnte Pulsationen der Herzkonturen. Links wird der größte Teil des Herzschattens vom linken Ventrikel gebildet. Rechts tritt eine Ventrikelpulsation zu Tage, die vermutlich dem rechten Ventrikel angehört. Das Venenband der rechten Seite zeigt ausgesprochene Stauwellen.

Das Elektrocardiogramm ist in der 1. und 2. Ableitung ohne krankhaften Befund. In der 3. Abteilung ist die T-Zacke schlecht ausgeprägt.

Diagnose: Linksüberwiegen.

Die Bonner Klinik kommt auf Grund dieser Befunde zu folgendem Ergebnis:

„Bei stumpfen Brustwandtraumen findet man eine akute Erschütterung des Herzens. Es handelt sich in erster Linie um Zirkulationsstörungen, die gleich nach der Gewalteinwirkung einsetzen. Sie zeigen sich in einem Kollaps und in einem Unvermögen zu irgendwelchen Kraftaufwendungen. Häufig sind Rythmusstörungen, die der Patient hier selbst einwandfrei beobachtet hat. Auch die vom Patienten angegebenen Schmerzen nach Art einer Angina pectoris sind meist nach dem Trauma in der Herzgegend zu finden und in der Literatur als Angina pectoris traumatica erwähnt. Wenn auch hier ärztliche Aufzeichnungen den Schluß einer Myocardschädigung traumatischer Art nicht direkt zulassen, die Anamnese des Patienten gibt jedoch den typischen Verlauf an.

Von den Früherscheinungen sind die Späterscheinungen streng zu trennen. Sie entwickeln sich übereinstimmend mit der Literatur unter den Zeichen einer beginnenden Herzinsufiziens ziemlich rasch, jedenfalls sicher innerlich der ersten 2—3 Minuten nach dem Unfall. Der Verlauf ist der einer muskulären Insuffiziens des Herzens." Die Beurteilung der Bonner Klinik erkennt im weiteren den Rentenanspruch des Antragstellers vollauf an.

Es lehrt dieser Fall in mancher Hinsicht wichtiges. Er zeigt deutlich, wie wichtig die schon früher erwähnte Notwendigkeit ist, daß der erstbehandelnde Arzt an die Möglichkeit einer Herzerkrankung bei solchen stumpfen Traumen der Brust denkt. Es wird auch in den später zu veröffentlichen Fällen immer wieder auffallen, daß zunächst vom Arzt an rein äußerliche Verletzung des Brustkorbes (Rippenbruch usw.) gedacht wird, obwohl auch nach den Angaben der alten Literatur solche Folgen dank der überaus großen Elastizität des Thorax äußerst selten sind. Es hätten bei Kenntnis des Krankheitsbildes der Commotio cordis in diesem Falle dem erstbehandelnden Arzt die aus der Anamnese deutlich werdenden Veränderungen der Herzaktion auffallen müssen. Eine objektive Registrierung der Symptome und vielleicht auch der im Anfang möglich gewesene

Nachweis einer akuten traumatischen Dilatation hätten die spätere Begutachtung der Erkrankung wesentlich erleichtert.

Man erkennt weiterhin, daß manche für das akute Krankheitsbild so charakteristischen Symptome, wie z. B. die Angina pectoris traumatica augenscheinlich lange bestehen und mit in das chronische Krankheitsbild hineinreichen können.

Die Entstehung eines klinisch nachweisbaren Vitiums ist interessant. Sie mag so zu erklären sein, daß durch das Trauma bedingte Blutungen an der Basis der Herzklappen — wie es schon die Versuche von Külbs lehren — mit Substanzdefekten ausgeheilt sind. Dadurch resultierte dann ein mangelnder Klappenschluß.

Zur Frage der Differentialdiagnose wäre zu klären, ob die geschilderten Veränderungen nicht durch die in der Anamnese angegebene Diphtherie oder durch die im Kriege erworbene Gelbkreuzvergiftung bedingt sein können. Die Tatsache aber, daß der Patient glaubhaft versichert, niemals vor Erleiden des Unfalles herzkrank gewesen zu sein, und daß er seinen Beruf stets völlig ausfüllen konnte, schließt einen solchen Verdacht wohl mit Sicherheit aus. Zu differentialdiagnostischen Erwägungen anderer Art gibt weder die Krankengeschichte des Patienten noch sein sonstiger Zustand irgendwelche Veranlassung. Eine nervöse Komponente läßt sich schon aus dem objektiven Befund mit Sicherheit ausschließen.

Ein weiterer Fall, der unmittelbar nach dem Unfall in ärztliche Behandlung kam, und bei dem an die Möglichkeit einer traumatischen Läsion des Herzens gedacht wurde, sei im folgenden angeführt:

Es handelt sich um eine 42 Jahre alte Frau. Die Familienanamnese der Patientin ist ohne Besonderheiten.

Die sorgfältig erhobene Eigenanamnese ergibt nicht den geringsten Anhalt für durchgemachte Krankheiten, die auf das Myocard schädigend hätten einwirken können. Die Patientin hat vor dem Unfall nie über Herzbeschwerden zu klagen gehabt.

Unfallhergang:

Die Patientin stürzte von einer 1½ m hohen Leiter, wieder, ohne daß sie mit den Händen den Stoß auffangen konnte, auf die linke Brustseite.

Im gleichen Augenblick „blieb die Luft weg, und es trat Schwindel auf". Nach dem Sturz gleich starkes Herzklopfen, heftige Schmerzen in der Herzgegend und ein erhebliches Druckgefühl hinter dem Brustbein.

Auch hier glaubt der erstbehandelnde Arzt wieder an eine Fraktur der Rippen und schickt die Patientin zur Röntgenaufnahme in das Krankenhaus Gladbeck.

Auf dem Weg zum Krankenhaus wird die Patientin ohnmächtig. Sie wird nach Hause gebracht und legt sich dort zu Bett. Bei Einhalten der Bettruhe fühlt die Patientin sich relativ gut, sodaß sie bald beschließt aufzustehen. Als sie das Bett verläßt, tritt sofort ein erneuter Schwächeanfall mit Herz-

klopfen und Schwindelgefühl ein. Am Tage darauf verstärkte Herzsensationen, die Patientin klagt über heftige Atemnot und Schmerzen in der Herzgegend.

Sie wird wegen dieser Beschwerden dem Krankenhaus eingeliefert.

Bei der Untersuchung ergibt der allgemeine Organbefund keine krankhaften Abweichungen.

Bei der Auskultation des Herzens sind die Töne rein, aber leise. Die Grenzen sind perkussorisch nicht verbreitert. Interessant und — bei Vergleich der einzelnen Stromkurven miteinander — wohl sicher für eine Mitbeteiligung des Myocards sprechend sind drei, während des Krankenhausaufenthaltes der Patientin aufgenommene Elektrocardiogramme.

Das erste Ekg. wurde am dritten Tag des Krankenhausaufenthaltes, also am 7. Tage nach dem Unfall aufgenommen. Vergleicht man dieses Elektrocardiogramm mit einem 2. das später aufgenommen wurde, so zeigt sich, daß zwischen ihnen deutliche Unterschiede bestehen. Die T-Zacke des ersten Ekg. ist in der ersten Ableitung flach positiv, in der 2. Ableitung isoelektrisch und damit niedriger als die Vorhofschwankung P. Das Zwischenstück S. T. ist gedrückt.

Für sich allein würde das erste Elektrocardiogramm nicht mit Sicherheit für eine stattgehabte Myocardschädigung sprechen, vergleicht man es aber mit dem 2., so wird man schon im nächsten Ekg., das 14 Tage später aufgenommen wurde, eine Aenderung des Befundes feststellen. Die T.-Zacke ist wieder deutlich und hoch positiv, die Zwischenstücke sind ansteigend.

Ein drittes Elektrocardiogramm schließlich läßt einen krankhaften Befund nicht mehr erheben. Es wären die Unterschiede zwischen den einzelnen Herzstromkurven mit Sicherheit noch deutlicher gewesen, wenn das erste Elektrocardiogramm noch früher hätte aufgenommen werden können.

Im weiteren Verlauf der Krankheit gehen die Beschwerden der Patientin restlos zurück. Bei einer ½ Jahr später von mir vorgenommenen Nachuntersuchung gibt die Patientin an, daß sie nie wieder seit der Entlassung aus dem Krankenhaus Herzbeschwerden gehabt habe. Sie kann ihrer Arbeit, wie vor dem Trauma auch, gut nachgehen.

Dieser zweite Fall zeigt einen ganz anderen Ausgang wie der erste, aber ebenfalls einen charakteristischen Verlauf. Spätfolgen des Traumas in Form einer traumatischen Myomalacie sind weder subjektiv noch objektiv nachweisbar. Es mag sein, daß die Wucht des Traumas im Gegensatz zum erstgeschilderten Fall geringer war. Dafür spricht die Tatsache, daß bei der letzten Patientin das Auftreffen der Gewalt dadurch abgemindert wurde, daß sie nicht wie der erste Patient auf die Vorderwand des Brustkorbes, sondern auf die linke Brustseite aufschlug. Vielleicht hat hier tatsächlich das Lungengewebe als puffernde Substanz den Stoß abgemindert.

Es sind aber mit Sicherheit bei dem letzten Fall sowohl aus der Anamnese als auch aus dem im Ekg. objektiv festgelegten Befund Rückschlüsse auf eine stattgehabte Commotio cordis zu ziehen.

Differentialdiagnostische Erwägungen scheiden wie auch im ersten Falle praktisch aus. Eine nervöse Störung des Herzens kann aus dem Grunde abgelehnt werden, da die objektiv im Elektrocardiogramm zu konstatierende Besserung Hand in Hand mit dem subjektiven Besserungsgefühl geht. Leider steht der bei der Nachuntersuchung der Patientin aufgenommenen Herzfernaufnahme kein Röntgenbild gegenüber, daß auf eine akute traumatische Dilatation schließen ließe. Die später aufgenommene Herzfernaufnahme zeigt ein mäßig aortenkonfiguriertes Herz. Entsprechend der Größe und dem Gewicht der Patientin sind die Maße jedoch nicht vermehrt.

Als letztes Beispiel eines Herzschadens nach Erleiden eines stumpfen Brusttraumas sei folgender Fall mitgeteilt:

Die Familienanamnese des Patienten ergibt keine Besonderheiten.

In der Eigenanamnese ist folgendes zu erheben:

„Keine Kinderkrankheiten bekannt. Mit 19 Jahren Typhus. Patient war von 1914 bis 1917 im Feld. 1915 fieberhaft erkrankt, lag von Dezember 1915 bis Mai 1916 im Lazarett. 1917 Entlassung aus dem Wehrdienst. Nach dem Kriege ist der Patient dauernd gesund gewesen, er hat seine Arbeit ohne jegliche Beschwerde verrichten können.

Unfallhergang:

1935 im Oktober fiel der Patient bei Ausführung einer Reparatur an einem Schaltbrett mit einem Schemel, auf den er sich gestellt hatte, um. Die Brust schlug dabei mit der Sternalfläche wuchtig auf die Kante des runden Schemels auf. Gleich nach dem Unfall verspürte der Patient einen heftigen Schmerz in der Brust, der „rundherum ging'. Er war etwas benommen. Nach 10 Minuten ließen aber die Erscheinungen nach, sodaß er wieder weiter arbeiten konnte.

Da aber nach 2 Tagen immer noch „dumpfes Gefühl" und Schmerzen im Brustkorb bestanden, ging er zum Arzt, der ihn mit Einreibungen und mit einer Medizin behandelte. Eine Durchleuchtung hat angeblich nichts ergeben. Das dumpfe Gefühl ging nach etwa 4 Wochen zurück, seitdem besteht ein unbestimmter Schmerz hinter dem Brustbein und in der linken Seite.

Wenn der Patient sich heute stärker anstrengt, oder beim Gehen plötzlich ein schnelleres Tempo anschlägt, wird er durch einen Schmerz „als ob ein Tier in sein Herz beiße" gezwungen, stehen zu bleiben. Der Schmerz strahlt dabei in die linke Halsseite aus. Vor dem Unfall hat der Patient niemals derartige Beschwerden gehabt. Beim Arbeiten mit der Bohrmaschine, oder wenn er die Brust gegen irgend etwas anstemmt, treten

die gleichen Erscheinungen auf. Der Untersuchungsbefund des Patienten zeigt am gesamten Organsystem keine pathologischen Abweichungen.

Das Herz zeigt folgenden Befund:

Grenzen: U. R. = 4,0; M. L. = 9,0; obere Grenze in Höhe der 3. Rippe.

Töne: rein, leise.

Rythmus: regelmäßig, 68—78 pro Minute.

Röntgenbild: Es findet sich ein plumper, nach rechts und links kugelig dilatierter Herzschatten. Das Retrocard ist unten etwas verschmälert, der Aortenschatten ist o. B.

Elektrocardiogramm: Mit Ausnahme einer leicht konkav gebogenen S. T.-Strecke ist die erste Ableitung normal.

In der 2. Ableitung ist das P. gespalten, die S. T.-Strecke gesenkt, das T. kaum ausgeprägt.

In der 3. Abteilung ist die S. T.-Strecke gesenkt, das T. ist negativ.

Diagnose: Deutliche Zeichen von Myocardschädigung.

Die Beurteilung der Bonner Klinik sagt folgendes:

„Die Klagen sind durch den Befund völlig geklärt. Es besteht eine beginnende Herzvergrößerung mit Herzmuskelschädigung und leichten Anfällen von Angina pectoris. Weil andere Gründe für die Entstehung des Myocardschadens nicht gefunden werden können, wird die Veränderung als Unfallfolge anerkannt.

Unterziehen wir nun den letzten Fall einer kritischen Betrachtung, so finden wir in der Anamnese als Symptom einer stattgehabten Herzschädigung lediglich das Auftreten des Herzschmerzes und einer geringgradigen Benommenheit. Rythmusstörungen sind dem Patienten nicht aufgefallen.

Das schnelle Schwinden des Herzschmerzes — der Patient kann nach 10 Minuten seine Arbeit wieder aufnehmen — ist durch einen — nach der Erklärung Schlomkas bestehenden — funktionellen Spasmus der Coronararterien wohl verständlich.

Mit Sicherheit aber spricht für die stattgefundene Schädigung des Myocards der im Elektrocardiogramm nachgewiesene Myocardschaden, für den in der Anamnese ein Grund nicht gefunden werden kann.

Die Tatsache, daß die nach vier Tagen vorgenommene Röntgendurchleuchtung nichts abweichendes ergeben haben soll, ist durchaus verständlich. Eine etwa stattgefundene akute traumatische Dilatation ist in dieser Zeit völlig wieder abgeklungen, und für eine Erweiterung des Herzens auf organischer Grundlage, d. h. auf Grund einer Myocardschädigung war die Zeit der ersten Durchleuchtung noch zu früh.

Differentialdiagnostische Erhebungen sind auch in diesem Falle nicht zu erheben.

Es wird also auch hier der Begutachter nicht darumhin können, den Fall als entschädigungspflichtige Unfallfolge anzusehen.

Fragen wir uns nun, welche Schlußfolgerungen wir aus der Erörterung dieser drei Fälle ziehen dürfen, so ergibt sich folgendes:

1. Es ist der Ansicht F i n k e l n b u r g s und mehrerer anderer Autoren zu widersprechen, daß ein einfacher „Stoß, Schlag oder gar Fall auf die Brust vom Begutachter nicht als genügend für die Entstehung eines Herzschadens angesehen werden darf.
2. Es ist zu fordern, daß der erstbehandelnde Arzt jedes stumpfe Trauma der Brust, das mit den geschilderten Erscheinungen einhergeht, als verdächtig auf eine Commotio cordis ansieht. Es ergibt sich daraus die Notwendigkeit:
   a) der Objektivierung der Symptome, baldmöglichst durch ein Röntgenbild oder durch ein Elektrocardiogramm, und weiterhin
   b) der genauen Beobachtung des weiteren Verlaufs der Erscheinungen.

   Die Patienten gehören, auch wenn sie infolge einer ev. äußeren Thoraxverletzung in die Behandlung des Chirurgen eingeliefert sind, unter die Beobachtung eines Internisten.
3. Das Symptom der Angina pectoris traumatica ist in allen geschilderten Fällen nicht nur eine akute, bald vorübergehende Erscheinung, sondern es reicht unter Umständen noch weit in das chronische Krankheitsbild hinein. Es ist für sich allein jedoch für die Entstehung eines Spätschadens nicht beweisend.
4. Zur Frage, ob ein Spätschaden nach Trauma anzuerkennen ist, wird:
   a) die genaue Anamnese der vom Patienten vor dem Unfall durchgemachten Krankheiten zu erheben sein. Man wird dabei meiner Ansicht nach voraufgegangene Infektionskrankheiten, die nach klinischer Erfahrung eine Schädigung des Herzmuskels bewirken können (z. B. Diphtherie und Scharlach) nicht überbewerten dürfen, sondern muß als Grundlage der Frage betrachten:
   einmal, ob der Patient schon vor Erleiden des Traumas sicher nachweisbare Insuffizienserscheinungen zeigte und zweitens, ob das Herz vor dem Unfall fähig war, Ansprüche an seine Leistungskraft zu erfüllen, die ein geschädigtes Herz mit Wahrscheinlichkeit nicht hätte leisten können.
5. Es wird natürlich wie für jeden anderen Unfall auch die Einheit von Ort, Zeit und Erfolg zu fordern sein.

Es seien im weiteren nun 2 Fälle erwähnt, die mir zu beweisen scheinen, daß auch nach spitzen Verletzungen des Brustkorbes Krankheitsbilder auftreten können, die dem der Commotio cordis in ihren Erscheinungen ähnlich sehen. Der erste Fall ist der Literatur entnommen. Es handelt sich um eine Schußverletzung des vorderen Mediastinums mit Eröffnung beider Pleurahöhlen und Tangentialschuß der Herzspitze.

S u s a n i berichtet über den Verlauf dieses Krankheitsbildes folgendes:

Der Patient erholte sich nach transpleuraler Freilegung des Herzens und Naht der Herzwunde sehr rasch, zeigte aber in den ersten Tagen eine auffallende Bradycardie von 38—40 Schlägen. Im Ekg zeigten sich die Zeichen für Infarkt, Herzblock und Pericarditis. Der klinische Verlauf war in den ersten Tagen ungestört. Dann plötzlich Schüttelfröste, hohe Temperaturen, und bald darauf Exitus.

L e u b n e r erklärt das Ekg., schildert den obigen Befund und glaubt, daß der Schuß zu einer Commotio cordis geführt hat.

Die Störungen, die das Elektrocardiogramm aufweist, haben weitab vom Schußkanal gelegen und zwar bis hinauf zum H i s s schen Bündel.

Die Ursache dieser Störungen liegt entweder in einem Gefäßspasmus oder in einer Contrecupschädigung.

Der zweite von mir beobachtete Fall ist folgender:

Unfallhergang:

Am 17. 8. 1938 wurde beim Spiel von einem Kameraden auf ein Meter Entfernung ein Schuß aus einem Tesching (6 mm Projektil, rund) auf den Patienten abgegeben. Die Richtung des Schusses kam von rechts und unten. Die Kugel drang im oberen Drittel des Brustbeines in den Körper ein.

Gleich nach Auftreffen des Schusses bemerkte der Patient ein starkes Druckgefühl hinter dem Brustbein, und außerdem verspürte er eine heftige Atemnot. Er lief trotzdem mit dem Kameraden in eine etwa 70 m vom Tatort entfernte Wirtschaft, von dort wurde dann das Krankenhaus benachrichtigt.

Da der Patient dauernd über Schwindelanfälle klagte, gab ihm der Wirt eine Tasse starken Bohnenkaffees zu trinken. Nach Genuß einiger Schluck trat Erbrechen auf. Die Atembeschwerden und das Druckgefühl traten nun wieder auf und wurden bedeutend stärker.

25 Minuten nach dem Auftreffen des Schusses wurde der Patient in das Barbarahospital zu Gladbeck eingeliefert.

Befund:

Kräftiger Junge mit den Erscheinungen eines völligen Kollapses, hochgradige Blässe, Atmung beschleunigt. Puls 120 pro Minute, klein, weich, kaum fühlbar. Schweißbedecktes Gesicht, hochgradige Mattigkeit. Starkes Erbrechen, trockene Zunge, leicht cyanotisch verfärbte Lippen.

Einschuß in der Mittellinie des Sternums, und zwar in der Mitte. Die Wunde zeigt Reste von Kleiderfetzen.

Röntgenaufnahme: Es ergibt sich ein hochgradig verbreiterter Herzschatten. Die Kugel liegt im hinteren, unteren, äußeren Bereich der Herzsilhouette.

Diagnose: Geschoßverletzung des Herzens, Blutung in den Herzbeutel.

Die Indikation zu der Operation wird durch die hochgradige Blutung in den Herzbeutel gegeben.

Die Operation wird von dem Oberarzt der Chirurgischen Abteilung, Herrn Dr. K e u t n e r , ausgeführt.

Operationsbericht:

Lokale Anästhesie der Einschußöffnung und ihrer weiteren Umgebung mit 1 % Novokain.

Excision der Einschußöffnung bis auf das Sternum.

Bogenförmige Verlängerung dieses Schnittes um etwa 8 cm nach oben und 9 cm nach unten. Durchtrennung der Weichteile bis auf das Sternum und auf die Rippenknorpel. Stumpfes Abpräparieren der Weichteile von ihrer Unterlage, sodaß der ganze Lappen nach außen umzuklappen ist. Das Sternum wird in halber Breite und auf eine Länge von etwa 12 cm reseziert. Die 4., 5. und 6. Rippe wird bis zur Rippenknorpelgrenze reseziert. Die freiliegenden Art. und V. mammaria interna werden unterbunden, und der musculus transversus thoracis in Längsrichtung durchtrennt. Die linke Pleurakante wird sorgfältig zurückgeschoben, danach liegt der Herzbeutel frei vor.

Punktion des Herzbeutels: Unter hohem Druck entleert sich aus der Punktionskanüle Blut. Bei langsamem Ablassen erholt sich der Puls, während er bei schnellerem Ablassen einige Male aussetzt.

Nach Ablassen des Blutes Eröffnung des Herzbeutels und allmähliche völlige Entleerung durch Austupfen. Im Bereich des rechten Vorhofes findet sich die Einschußöffnung, aus der es nun nur noch wenig blutet. Die Herzmuskelwand ist im Bereich der Einschußöffnung aufgefasert und blutig durchtränkt.

Es wird zur Sicherung eine Zwirnnaht durch die Wunde gelegt. Danach Verschluß des Herzbeutels durch fortlaufende Naht. Deckung des Knorpel-Knochendefektes durch Muskulatur.

Schichtweise Naht und Einführung eines Drains in die untere Wundöffnung.

Nach der Operation: 1 ccm Cardiazol + 1 ccm Sympathol 1 ccm Eukudal.

Im weiteren Verlauf der Erkrankung werden drei Ekgs. aufgenommen, die folgendes zeigen:

I. Elektrocardiogramm:

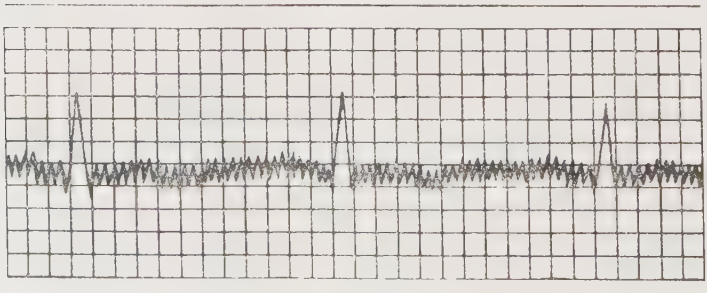

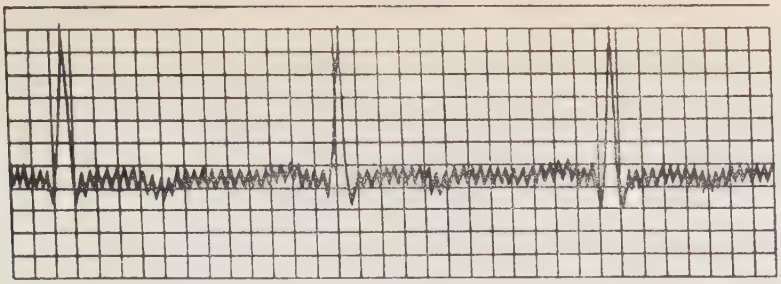

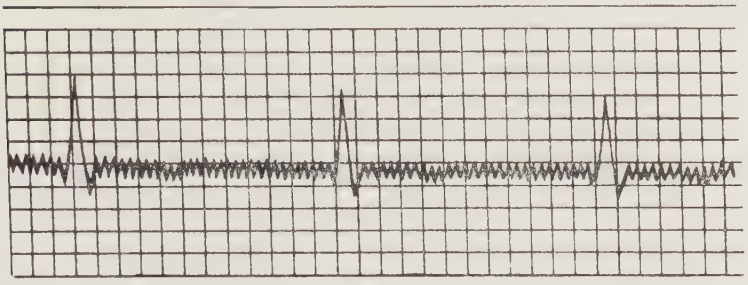

Befund:
Rythmus regelmäßig
Vorhofsschwankung: Ableitung 1. klein, flach, positiv. Ableitung 2. klein, flach, positiv. Ableitung 3. fehlt.
Ventrikelanfangsschwankung: Q. R. S. Abl. 1: niedrig, positiv. Abl. 2: positiv. Abl. 3: positiv.
Zwischenstück S. T. Abl. 1: isoelektrisch. Abl. 2: isoelektrisch. Abl. 3: isoelektrisch.
Nachschwankung T. Abl. 1: negativ. Abl. 2: negativ. Abl. 3: negativ.

Es ergibt sich also eine deutliche Schädigung des Myocards, bei der es mir sicher erscheint, daß diese Schädigung nicht nur von der direkten Einschußverletzung des Herzens herrührt, sondern daß auch indirekte Wirkungen des Schusses an diesen Veränderungen schuld sind.

Das 2. Elektrocardiogramm, daß etwa 4 Wochen nach dem Unfall aufgenommen wurde, zeigt eine deutliche Besserung des Befundes:

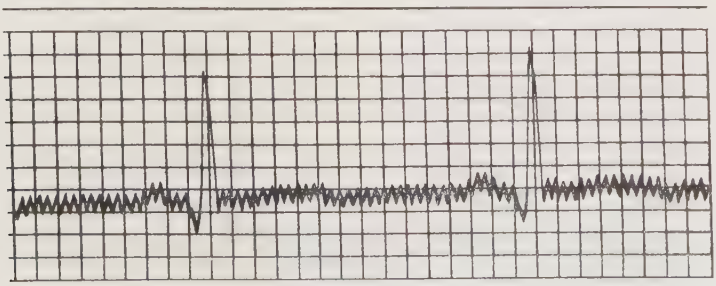

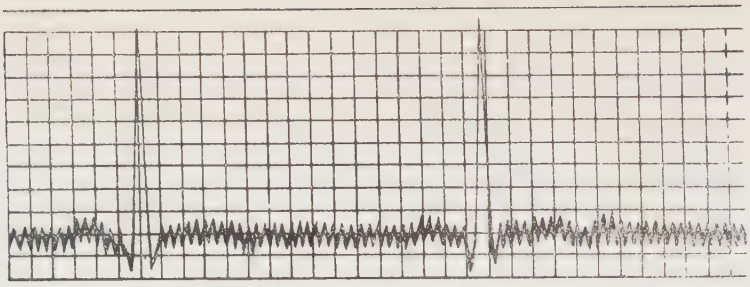

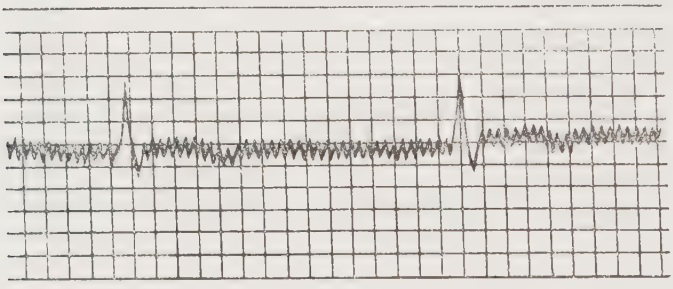

Wenn auch noch Zeichen einer Schädigung des Myocards feststellbar sind, so besteht doch eine deutliche Tendenz zur Normalisierung.

Das dritte Elektrocardiogramm schließlich, das wiederum 4 Wochen nach dem zweiten aufgenommen wurde, zeigt das Bild einer völlig normalen Herzstromkurve.

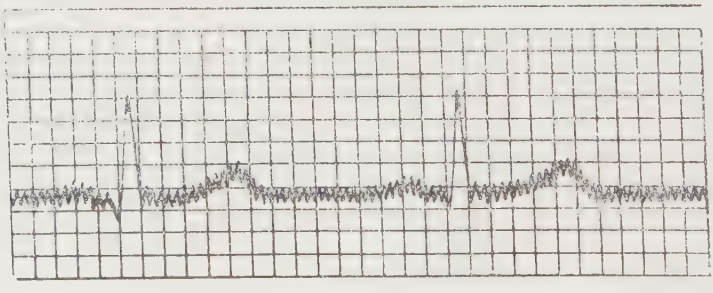

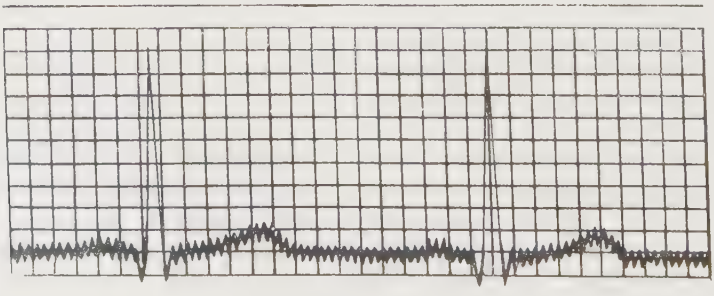

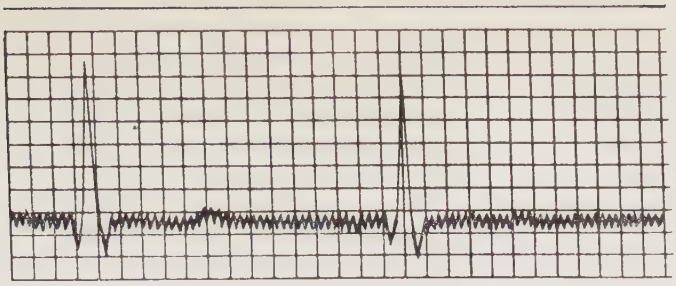

Den gleichen, normalen Befund zeigen zwei weitere nach 2 Monaten aufgenommene Herzstromkurven.

Der klinische Verlauf des Krankheitsbildes war folgender:

Unter täglichen Gaben von 5 ccm Kampfer + 20 gtt Cardiazol erholt sich der Patient sehr gut. Sein Allgemeinbefinden ist äußerst zufriedenstellend.

Die Wunde zeigt einen absolut glatten Heilungsverlauf. Nach drei Wochen ist der Patient außer Bett.

Nach insgesamt 6½ Wochen erfolgt die Entlassung.

Heute kann der Patient seiner Berufsarbeit ohne jede Schwierigkeit nachkommen. Er betreibt eifrig Sport und fühlt sich ausgezeichnet.

Es scheint mir im obigen Falle, gerade wie auch bei dem von S u s a n i und L e u b n e r beschriebenen, eine geringgradige Commotio cordis neben der direkten Schußverletzung vorgelegen zu haben.

Es spricht dafür: das gleich nach dem Auftreten des Schusses einsetzende Druckgefühl hinter dem Sternum und die momentan einsetzenden deutlichen Veränderungen der Atmung und des Pulses. So unmittelbar nach dem Eintreten des Traumas konnten diese Erscheinungen noch nicht durch den Bluterguß im Herzbeutel bedingt sein.

Die später einsetzende deutliche Verschlechterung und Verstärkung der Symptome entstand dagegen fraglos auf Grund des Hämopericards.

Wie ich schon oben mitteilte, scheinen mir auch die Befunde im Elektrocardiogramm nicht allein durch die Einschußwunde oder die primär angelegte einfache Naht genügend geklärt zu sein.

Ich halte sie vielmehr für einen allgemeinen, durch den Schuß bedingten Reizzustand des Myocards, zumal sie sich in einer so vollständigen Art und Weise wieder zurückbilden. Das wäre bei einer Bedingtheit durch einen solchen, erheblichen organischen Proceß wohl nicht möglich gewesen.

Auch müßte meiner Ansicht nach im Elektrocardiogramm dann auch noch heute eine Veränderung zu sehen sein, da ja eine Narbe im Muskelgewebe des Herzens sicherlich vorhanden ist, zumal ja das Projektil im Herzen belassen wurde. Ob der Reizzustand des Myocards nun bedingt ist durch eine Reizung der Gefäßnerven, oder ob es sich um eine Kontusionswirkung des eindringenden Geschosses handelte, vermag ich nicht zu entscheiden.

Herrn Prof. Dr. Tiemann sage ich für die Uebernahme des Referates meinen besten Dank. Mein Dank gilt weiterhin Herrn Dr. med. habil. Bühler sowie Herrn Dr. med. Köpchen, Chefarzt des Barbara-Hospitals in Gladbeck, denen ich zahlreiche Anregungen verdanke.

Lebenslauf.

Am 29. Juli 1915 wurde ich, Wolfgang Lübbers, als Kind des Arztes Dr. med. Karl Lübbers und seiner Frau Toni, geb. Bartels zu Gladbeck geboren. Mit 5 Jahren besuchte ich die Grundschule zu Gladbeck und später das Reformrealgymnasium Gladbeck, das ich 1933 mit dem Zeugnis der Reife verließ.

Das vorklinische Studium führte mich nach Würzburg, wo ich im Jahre 1936 mein Physikum machte. Die klinischen Semester verbrachte ich in Würzburg, Kiel und Bonn.

Das Medizinische Staatsexamen bestand ich im Wintersemester 1938/39 in Bonn. Vom 15. V. 1939 bis zum 1. IX. 39 war ich Medizinalpraktikant am Barbara-Hospital Gladbeck. Seitdem befinde ich mich im Heeresdienst.

Quellennachweis.

1. Beck: J. amer. med. Assoc. 1935 (104).
2. Berblinger: Deutsche Med. Wochenschr. 1910 Nr. 28.
3. Bernstein: Zeitschr. Klin. Medizin 1896 Bd. 29.
4. Bleckwenn: Inaug.-Diss. Göttingen 1908.
5. v. Bramann: Zitiert nach Schlomka.
7. Deutsch: Zitiert nach Schlomka.
8. Desanti: These Lyon 1899 Zit. nach Stern.
9. Dietrich: Virchows Archiv 1922 237.
10. Düms: Handb. d. Militärkrankh. Bd. II Leipzig 1899.
11. Ebbinghaus: Deutsche Zeitschr. Chirurgie 1903 Bd. 56.
12. Finkelnburg: Lehrb. d. Unfallbegutacht. 1920 Bonn.
13. v. Criegern: Mitt. Grenzg. Med. u. Chir. Bd. XIII Heft 1.
14. Guenebaud: These Lyon Zit. nach Stern.
15. Hering: Der Sekundenherztod 1915 Berlin.
16. Husten: Zentrlbl. allg. Pathologie Bd. 37 Erg.-Heft 1926.
17. Kaufmann: Handb. d. Unfallmedizin 4. Aufl. II Bd. 1925.
18. Koch: Inaug.-Dissertation 1913 Bonn.
19. Krehl: Erkrank. d. Herzmuskels usw. 1903 Wien.
    Handb. d. ärztl. Erf. im Weltkrieg Leipzig 1921.
20. Kotschenreuther: Zit. nach Stern.
21. Külbs: Handb. d. inn. Medizin 1914 II. Bd.
    Mitt. Grenzg. Med. u. Chir. Bd. XIX Heft 4.
22. Lennhof: Sitzung d. Berl. Berl. med. Gesellsch. 23. II. 1898.
23. Leube, v.: Spez. Diagn. inn. Krankh. 1893 Bd. II.
24. Leubner: Münch. Med. Wochenschr. 1939 Heft 22.
25. Matthes: Lehrb. der Different. Diagn. 4. Aufl.
26. Meola: Giornale internationale de sc. med. 1879 Zit. n. Riedinger.
27. Perthes: Lehrb. d. Chirurgie I. Bd. Jena 1908.
28. Potain: Clin. med. de la Charite Zit. nach Stern.
29. Rubino: Arch. ital. de Biologie Zit. nach Stern.
30. Reichardt: Unfall u. Invaliditätsbegutacht. 2. Aufl. Jena 1921.
31. Riedinger: Handb. d. prakt. Chirurgie 4. Aufl. Bd. II. 1913.

32. Schlomka: Zeitschr. exper. Medizin 81 (1932), 83, 85, 90 (1933). Verhandl. dtsch. Gesellsch. inn. Med. 1933. Zentralbl. inn. Medizin 57. Jahrg. Nr. 13 1936.
33. Stern: Traum. Entst. inn. Krankh. Jena 1930.
34. Strauss: Charite — Annalen Bd. 25 1900.
35. Strziga: Inaug.-Dissertation Breslau 1929.
36. Schulze: Inaug.-Dissertation Berlin 1910.
37. Urbach: Beitr. zur ger. Medizin IV 1922 nach Stern.
38. Wenkebach u. Winterberg: Die unregelm. Herztätigkeit Leipzig 1927.

Druck: Der Westfale, Verlag und Druckerei, Münster i. W.